

原 著 (第9回若手奨励賞受賞論文)

高度進行肝細胞癌に対する放射線併用動注化学療法の有効性

小林直登¹⁾, 谷口達哉²⁾, 宮本佳彦²⁾, 田中宏典²⁾, 田中貴大²⁾,
高場 梓²⁾, 友成 哲²⁾, 原田利枝²⁾, 佐藤桃子²⁾, 三宮勝隆²⁾,
生島仁史³⁾, 玉木克佳⁴⁾, 高山哲治²⁾

¹⁾徳島大学病院卒後臨床研修センター

²⁾同 消化器内科

³⁾同 放射線科

⁴⁾医療法人燈来会大久保病院

(平成25年7月17日受付) (平成25年7月19日受理)

背 景

肝細胞癌における門脈浸潤は最も予後不良な因子である¹⁾。門脈浸潤を有する切除不能肝細胞癌に対して、動注化学療法、分子標的薬などの有効性が報告されているが²⁾、その効果は必ずしも十分ではない。近年門脈浸潤を有する切除不能肝細胞癌に対して放射線療法が有効であることが報告されており³⁾、また他癌腫において抗癌剤と放射線療法を併用することにより増感作用を有することが知られている。しかし、肝細胞癌において5-FU/Peg-IFN- α 2a (FAIT) 及び、ミリプラチン (MPT) を用いた肝動注化学療法と放射線治療との併用の有効性に関する報告はない。

そこで本研究では、肝細胞癌門脈浸潤 (Vp3/Vp4) 症例に対する FAIT 及び MPT を用いた放射線併用動注化学療法の有効性と安全性について検討した。

対象と方法

2010年1月から2012年7月までに徳島大学病院消化器内科にて、高度門脈浸潤 (Vp3/Vp4) を伴う切除不能肝細胞癌患者に対し、放射線併用動注化学療法を施行した12例を対象とした。

平均年齢は69 (± 8) 歳、性別は男性10例、女性2例であった。背景肝はB型肝炎3例、C型肝炎6例、アルコール性2例、その他1例であった。肝予備能はChild-Pugh A : 11例、Child-Pugh B : 1例であった。門脈腫瘍栓の進展度はVp3 : 8例、Vp4 : 4例であった。肝外転移は6例に認めた。また過去にHCCの治療歴のある患者は7例、初回治療は5例であった (Table 1)。

治療前にVp因子の診断を正確に行うため、全例に血管造影下CTを行った。併用した動注化学療法はFAIT療法が8例、MPT動注療法が4例であった。FAIT療法群では肝動脈にリザーバーを留置した後、5-FUを5日間かけて2500mg持続投与を行い、day 1から1週間ごとにPeg-IFN- α 2a (90 μ g) 皮下注を行った。この投与期間中に放射線を30-50Gy照射した。MPT療法群で

Table 1 患者背景

平均年齢	69 ± 8		
性別	男性 : 10	女性 : 2	
背景肝	HBV : 3	HCV : 6	アルコール : 2 その他 : 1
肝予備能	Child-Pugh A : 11		Child-Pugh B : 1
門脈浸潤	Vp3 : 8	Vp4 : 4	
肝外転移	あり : 6	なし : 6	
動注化学療法	5FU/IFN : 8	MPT : 4	
平均治療回数	3クール (2~8クール)		
放射線量	30Gy : 4	40Gy : 1	50Gy : 7
前治療歴	あり : 7	なし : 5	

はMPTとリピオドールを懸濁した後、肝動注を行い、場合によっては塞栓を行った。肝障害が回復した後、放射線を30-50Gy照射した。平均治療回数は3クール(2-8クール)であった(Fig 1)。

放射線療法は血管造影下CTで得られたデータを元に3次元原体照射で行った。照射方法は肝臓の容積やリスク臓器との位置関係に応じて、直交2門照射や多門照射を行った(Fig 2)。放射線の総線量は30-50Gyであり、FAIT療法群では平均41.3Gy、MPT療法群では平均45.0Gyであった。

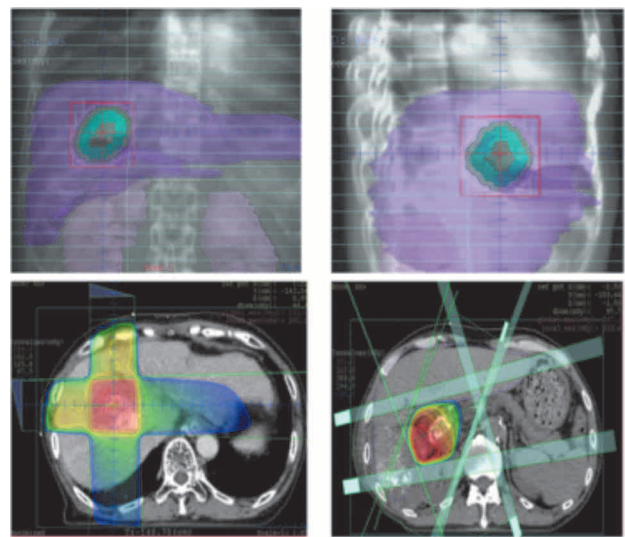
治療効果判定はmRECISTに基づいて行い、生存率についてはKaplan-Meier法を用いて評価した。

有害事象はCommon Terminology Criteria for Adverse Events (CTCAE) version 4.0に従って評価した。

結 果

門脈腫瘍栓に対する治療効果はCR：2例，PR：6例，SD：2例，PD：2例であった。局所奏効率はFAIT群では62.5%，MPT群では75.0%，全体で66.7%であった。CR2例は共にFAIT療法群であった。

肝内腫瘍全体に対する治療効果はCR：1例，PR：5例，SD：4例，PD：2例であった。奏効率はFAIT療法群では50.0%，MPT療法群では50.0%，全体で50.0%であった(Table 2)。



直交二門照射 多門照射

Fig 2 代表的な照射方法

生存期間中央値は273日であり、FAIT療法群では262日、MPT療法群では273日であった。

有害事象としてはGrade 3の骨髄抑制を2例に認めたが、治療を中止した症例はなかった。

考 察

門脈腫瘍塞栓を伴う進行肝細胞癌は極めて予後が悪く、門脈血流遮断による肝不全の進行や門脈圧亢進による消化管出血により、無治療であれば中央生存期間は2.7カ

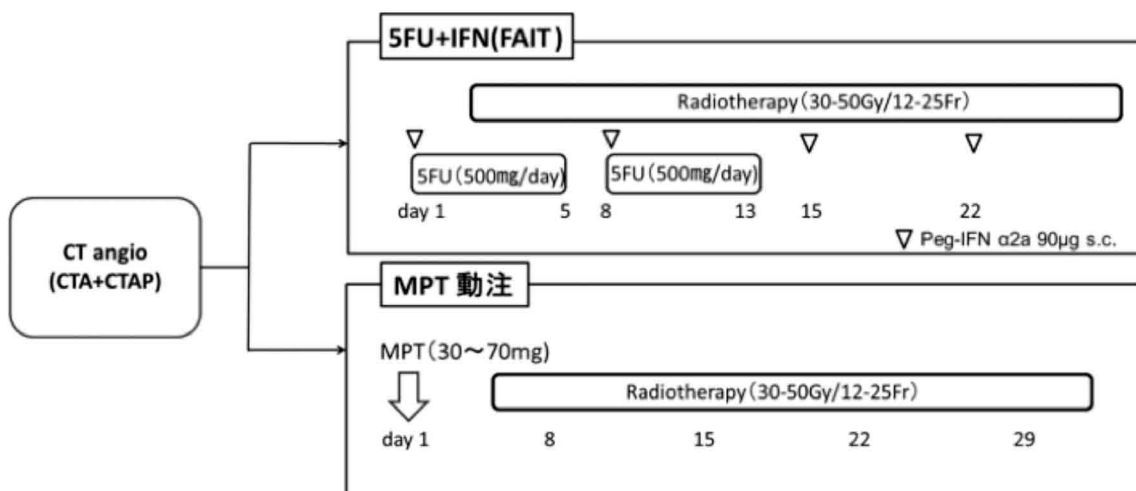


Fig 1 治療プロトコル

Table 2 放射線併用動注化学療法の治療効果, 治療後の全生存期間

case	age	M/F	Vp	metastasis	chemotherapy	radiotherapy	Response	OS (days)
1	71	M	3	+	5FU/IFN	30Gy/10Fr	PR	330
2	71	M	4	+	5FU/IFN	30Gy/10Fr	PD	90
3	79	F	3	-	MPT	50Gy/25Fr	PR	276
4	78	M	3	-	5FU/IFN	50Gy/25Fr	CR	730
5	60	M	4	-	5FU/IFN	30Gy/10Fr	SD	120
6	74	M	4	-	MPT	30Gy/10Fr	SD	378
7	68	M	3	+	5FU/IFN	50Gy/25Fr	SD	246
8	81	M	3	+	5FU/IFN	50Gy/25Fr	PR	278
9	67	M	3	+	5FU/IFN	40Gy/20Fr	PR	500
10	61	M	3	-	MPT	50Gy/25Fr	PR	270
11	51	M	4	+	5FU/IFN	50Gy/25Fr	PD	60
12	71	F	3	-	MPT	50Gy/25Fr	SD	110

月であるといわれている²⁾。そのような肝細胞癌に対して手術療法は有効であるが、肝予備能の問題や肝内転移などの問題から手術不能となるケースも多い。また一般的には肝動注化学療法が行われるが、門脈腫瘍栓に対しては治療効果が不十分になる場合もある。そのような門脈腫瘍塞栓を伴う肝細胞癌に対しソラフェニブや放射線療法の治療効果が期待されている。

肝細胞癌門脈浸潤例に対する放射線療法及び、放射線併用動注化学療法の過去の報告を Table 3 に示す³⁻¹⁴⁾。治療成績は局所奏効率が33-78.5%, 生存期間中央値が

6.7-13.5ヵ月であった。本研究では奏効率66.7%, 生存期間中央値は9ヵ月と他の報告と比較して遜色ないものであった。

MPTは2010年1月からわが国で販売が開始された脂溶性白金錯体である。親油性であるためリピオドールとの親和性が高く、リピオドールに懸濁して肝動脈内投与することで、腫瘍局所に滞留し、白金成分を徐放する特徴を持つ¹⁵⁾。シスプラチンなどの白金製剤は放射線増感作用があることが知られており¹⁶⁾、ミリプラチンにも同様の効果が期待される。しかし塞栓療法により腫瘍周囲

Table 3 肝細胞癌門脈浸潤例に対する放射線療法, 放射線併用動注化学療法の効果の過去の報告

Author	Treatment	year	n	CR (%)	PR (%)	response rate (%)	MST (months)
Tazawa <i>et al</i>	RT	2001	24	8	25	33	9.7
Ishikawa <i>et al</i>	RT	2002	20	CR+PR=50		50	5.3
Kim <i>et al</i>	RT+5-FU	2002	19	CR+PR=42.1		42.1	11.6
Yamada <i>et al</i>	RT	2003	19	0	57	57	7
Kim <i>et al</i>	RT	2005	59	6.8	39	45.8	10.7
Nakagawa <i>et al</i>	RT	2005	42	4.8	51.7	61.9	-
Zeng <i>et al</i>	RT+TACE	2005	44	34.1	11.4	45.5	8
Lin <i>et al</i>	RT	2006	43	7.1	71.4	78.5	6.7
Toya <i>et al</i>	RT	2007	38	15.8	28.9	44.7	9.6
You <i>et al</i>	RT+TACE	2007	49	CR+PR=48		48	13.5
Zeng <i>et al</i>	RT	2008	94	17.9	31.1	49	9.7
Koyama <i>et al</i>	RT	2012	6	0	16.7	48	12.4

が低酸素状態になることで、放射線の効果を弱めてしまう可能性もあり、放射線との併用が有用であるかどうかは、今後更なる検討が必要である。

5-FUも同様に放射線の増感効果が知られている薬剤である。本研究で生存期間が500日を超える長期生存例は共にFAIT療法を施行していた。2症例は共に腫瘍栓の消失を認めており、それが転移の抑制や肝予備能の改善につながり、結果的に長い生存期間を得られたと考えられる。

肝機能障害が進行した症例は、治療後にHCCが進行した症例であり、肝予備能がChild-Pugh Bの症例であった。肝障害が化学放射線療法による有害事象であったのか、腫瘍の進行によるものであったのかは判別困難であった。しかし肝予備能が保たれていれば、放射線治療は安全に施行できると考えられた。

これまで肝臓への放射線療法は肝臓そのものの対線容量の低さにより標準的治療とはされてはなかった。しかし3次元照射導入により腫瘍選択的に照射が可能になったことで、門脈腫瘍栓や巨大腫瘍の局所治療で選択されるようになってきた。更に近年定位照射の開発によって、より腫瘍選択的な照射が可能になりつつある。本邦でもそれらを併用した動注化学療法の臨床試験が行われており、今後その有効性が期待される。

結 語

門脈浸潤を伴う切除不能肝細胞癌に対して放射線併用動注化学療法は肝予備能が保たれていれば有用かつ安全であると考えられた。

文 献

- 1) Poon, R. T., Ng, I. O., Fan, S. T., Lai, E. C., *et al.*: Clinicopathologic features of long-term survivors and disease-free survivors after resection of hepatocellular carcinoma: a study of a prospective cohort. *J. Clin. Oncol.*, **19**(12): 3037-3044, 2001
- 2) Llovet, J. M., Ricci, S., Mazzaferro, V., Hilgard, P., *et al.*: Sorafenib in advanced hepatocellular carcinoma. *N. Engl. J. Med.*, **359**(4): 378-390, 2008
- 3) Tazawa, J., Maeda, M., Sakai, Y., Yamane, M., *et al.*: Radiation therapy in combination with transcatheter arterial chemoembolization for hepatocellular carcinoma with extensive portal vein involvement. *J. Gastroenterol. Hepatol.*, **16**(6): 660-665, 2001
- 4) Ishikura, S., Ogino, T., Furuse, J., Satake, M., *et al.*: Radiotherapy after transcatheter arterial chemoembolization for patients with hepatocellular carcinoma and portal vein tumor thrombus. *J. Clin. Oncol.*, **25**(2): 189-193, 2002
- 5) Kim, J. S., Han, K. H., Lee, D. Y., Seong, J. S., *et al.*: Concurrent chemo-radiation therapy for advanced hepatocellular carcinoma with portal vein thrombosis. *Taehan Kan Hakhoe Chi.*, **8**(1): 71-79, 2002
- 6) Yamada, K., Izaki, K., Sugimoto, K., Mayahara, H., *et al.*: Prospective trial of combined transcatheter arterial chemoembolization and three-dimensional conformal radiotherapy for portal vein tumor thrombus in patients with unresectable hepatocellular carcinoma. *Int. J. Radiat. Oncol. Biol. Phys.*, **57**(1): 113-119, 2003
- 7) Kim, D. Y., Park, W., Lim, D. H., Lee, J. H., *et al.*: Three dimensional conformal radiotherapy for portal vein thrombosis of hepatocellular carcinoma. *Cancer*, **103**(11): 2419-2426, 2005
- 8) Nakagawa, K., Yamashita, H., Shiraishi, K., Nakamura, N., *et al.*: Radiation therapy for portal venous invasion by hepatocellular carcinoma. *World J. Gastroenterol.*, **11**(46): 7237-7241, 2005
- 9) Zeng, Z. C., Fan, J., Tang, Z. Y., Zhou, J., *et al.*: A comparison of treatment combinations with and without radiotherapy for hepatocellular carcinoma with portal vein and/or inferior vena cava tumor thrombus. *Int. J. Radiat. Oncol. Biol. Phys.*, **61**(2): 432-443, 2005
- 10) Lin, C. S., Jen, Y. M., Chiu, S. Y., Hwang, J. M., *et al.*:

- Treatment of portal vein tumor thrombosis of hepatoma patients with either stereotactic radiotherapy or three dimensional conformal radiotherapy. *J. Clin. Oncol.*, 36(4) : 212-217, 2006
- 11) Toya, R., Murakami, R., Baba, Y., Nishimura, R., *et al.* : Conformal radiation therapy for portal vein tumor thrombosis of hepatocellular carcinoma. *Radiother. Oncology*, 84(3) : 266-271, 2007
- 12) You, C. R., Jang, J. W., Kang, S. H., Bae, S. H., *et al.* : Efficacy of transarterial chemolipiodolization with or without 3-dimensional conformal radiotherapy for huge HCC with portal vein tumor thrombosis. *Korean J. Hepatol.*, 13(3) : 378-386, 2007
- 13) Zeng, Z. C., Fan, J., Tang, Z. Y., Zhou, J., *et al.* : Prognostic factors for patients with hepatocellular carcinoma with macroscopic portal vein or inferior vena cava tumor thrombi receiving external-beam radiation therapy. *Cancer Science*, 99(12) : 2510-2517, 2008
- 14) Koyama, Y., Hatano, E., Taura, K., Nakamura, K., *et al.* : Radiation therapy for tumor thrombus in the portal vein or inferior vena cava in unresectable hepatocellular carcinoma. *Kanzo*, 53 : 486-493, 2012
- 15) Maeda, M., Uchida, N. A., Sasaki, T. : Liposoluble platinum (II) complexes with antitumor activity. *J. Cancer Res.*, 77 : 523-525, 1986
- 16) Komaki, R. : Management of limited small-cell lung cancer. *Int. J. Clin. Oncol.*, 5 : 205-216, 2000

Efficacy and safety of concurrent chemotherapy and radiotherapy for advanced hepatocellular carcinoma with extensive portal vein tumor thrombus

Naoto Kobayashi¹⁾, Tatsuya Taniguchi²⁾, Yoshihiko Miyamoto²⁾, Hiromichi Tanaka²⁾, Takahiro Tanaka²⁾, Azusa Takaba²⁾, Tetsu Tomonari²⁾, Rie Harada²⁾, Momoko Sato²⁾, Katsutaka Sannomiya²⁾, Hitoshi Ikushima³⁾, Katsuyoshi Tamaki⁴⁾, and Tetsuji Takayama²⁾

¹⁾*The Post-graduate education Center, Tokushima University Hospital, Tokushima, Japan*

²⁾*Department of Gastroenterology and Oncology, Tokushima University Hospital, Tokushima, Japan*

³⁾*Department of Radiology, Tokushima University Hospital, Tokushima, Japan*

⁴⁾*Okubo Hospital, Tokushima, Japan*

SUMMARY

OBJECTIVE : The purpose of this study is to assess the treatment outcomes and adverse effects of concurrent chemotherapy and radiotherapy for hepatocellular carcinoma with portal vein tumor thrombus.

METHODS : Twelve unresectable hepatocellular carcinoma patients with portal vein tumor thrombosis were treated using concurrent chemotherapy and radiation therapy. Four patients received transcatheter arterial chemoembolization using miriplatin-lipiodol suspension. Eight patients received interferon- α (IFN) and 5-fluorouracil (5-FU) combination therapy. The total radiation dose was 30-50 Gy. The response rate and overall survival and the toxicity were analyzed.

RESULTS : Concurrent chemotherapy and radiotherapy was associated with a 50.0% objective response rate for primary tumors (miriplatin-lipiodol : 50.0%, IFN-5FU : 50.0%). And a 66.7% objective response rate for portal vein tumor thrombus (miriplatin-lipiodol : 75.0%, IFN-5FU : 62.5%). The median survival was 273days (miriplatin-lipiodol : 273days, IFN-5FU : 262 days). Myelosuppression was observed in two patients, but no treatment-related deaths were observed.

CONCLUSIONS : The present results suggest concurrent chemotherapy and radiotherapy is a practical and safe treatment option in hepatocellular carcinoma patients with extensive portal vein tumor thrombus.

Key words : hepatocellular carcinoma, portal vein tumor thrombus, MPT, 5-FU, IFN, radiotherapy