

症例報告

十二指腸下行脚に発生した多発性出血性十二指腸潰瘍の1例

吉田卓弘, 後藤正和, 山井礼道, 清家純一, 本田純子,
丹黒章

徳島大学大学院ヘルスバイオサイエンス研究部生体防御腫瘍医学講座病態制御外科学分野

(平成19年6月4日受付)

(平成19年6月14日受理)

十二指腸下行脚の多発性出血性十二指腸潰瘍に対し、内視鏡的止血術、動脈塞栓術および手術を施行し治療したので報告する。症例は50代の男性。潰瘍性大腸炎術後に多臓器不全を発症、間欠的に回腸人工肛門からの多量下血があり、上部消化管内視鏡検査で Vater 乳頭からの活動性出血と考えられた。ハイリスクであり、薬物治療を優先させたが、発症から11日目に多量出血をきたし緊急腹部血管造影を施行した。総肝動脈・胃十二指腸動脈からの造影では血管外漏出は認めず、下臍十二指腸動脈からの造影で漏出像を認め、コイル塞栓術を施行したが、再出血を繰り返し、3日間にわたり3回の動脈塞栓術を行い、最終的に胃十二指腸動脈、臍十二指腸動脈を塞栓した。その後も再出血があり手術治療に踏み切った。Vater 乳頭近傍に十二指腸潰瘍を確認し、直視下に縫合止血した。術後、新たに十二指腸下行脚の出血性潰瘍を発症したが、これはクリップにより止血できた。

はじめに

出血性胃・十二指腸潰瘍に対しては、ほとんどの場合において内視鏡的止血術が可能であるが¹⁻⁴⁾、時に内視鏡的に止血困難な症例に遭遇することがある⁵⁻¹¹⁾。今回われわれは、集学的治療を要した十二指腸下行脚に多発した出血性十二指腸潰瘍の1例を経験したので報告する。

症 例

患者：50歳代、男性。

主訴：下血

既往歴：胃潰瘍（組織鏡検法、血清抗 *Helicobacter pylori* 抗体検出法にて *H. pylori* 陰性）

現病歴：潰瘍性大腸炎術後3週間目に感染源不明のまま Methicillin-Resistant Staphylococcus Aureus (MRSA) による敗血症、急性呼吸窮迫症候群 (Acute Respiratory Distress Syndrome)、播種性血管内凝固症 (Disseminated Intravascular Coagulation) を発症し、集中治療室 (Intensive-Care Unit) に緊急入室となった。多臓器不全にて人工呼吸管理、持続血液濾過透析 (Continuous Hemodiafiltration) を必要とした。ICU 入室後3週間目になり ARDS は改善傾向にあったが、間欠的に CHDF を必要としていた頃、消化管出血が出現し、プロトンポンプ阻害薬 (PPI) による薬物治療を優先したが出血が繰り返され、発症から11日目に多量の消化管出血をきたした。

現症（初回緊急腹部血管造影施行時）：

意識 鎮静下にあるも意識障害なし。気管切開にて人工呼吸管理中。血圧90/52mmHg 脈拍90回/分 体温36.2℃ 皮膚・眼球の黄染あり。腹部膨満、腹水の貯留あり。

血液検査所見（初回緊急腹部血管造影施行時）：

WBC 17000/ μ l Hb 6.7g/dl HCT 20.1% PLT 20.3万/ μ l GOT 29IU/l GPT 13IU/l LDH 205IU/l T-Bil 9.7mg/dl

ALP 427IU/l γ -GTP 63IU/l TP 5.2g/dl BUN 36mg/dl Cr 4.53mg/dl Na 148mEq/l K 3.5mEq/l Cl 107mEq/l AMY 143IU/l CRP 4.07mg/dl

PT 11.6sec PT-INR 1.13 APTT 37.4sec Fibrinogen 350mg/dl

発症前後の臨床経過：(Fig. 1)。

上部消化管内視鏡検査：

TAE 3回目の前には側視鏡にて Vater 乳頭部を観察し、開口部からの出血を認めたことから、胆道出血の可能性を最も考えていた (Fig. 2)。

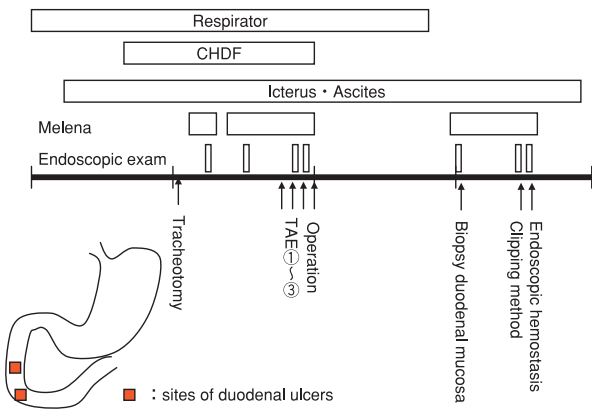


Fig. 1: A clinical course around duodenal hemorrhage and schema of the site of hemorrhage

Multiple duodenal ulcers appeared beside the Vater's papilla and anal side of this at the 2nd portion. These ulcers were suspiciously acute and multiple ulcerative lesions.

緊急腹部血管造影ならびに動脈塞栓術:

TAE を3日間にわたり3回施行することとなった。初回は、下臍十二指腸動脈からの造影で extravasation を認め、前下臍十二指腸動脈を選択的に塞栓させた。しかし、再出血時には前上臍十二指腸動脈の分枝からの出血を認めた。TAE に伴う虚血性合併症を避けるために最

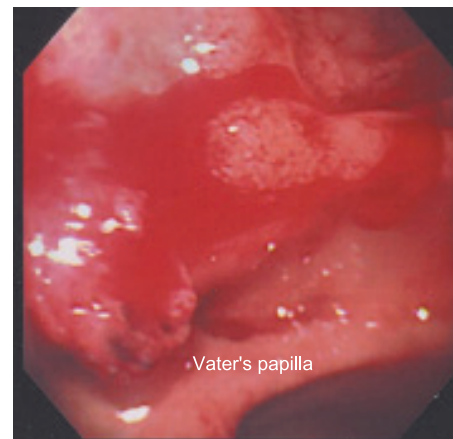


Fig. 2: Endoscopic examination

Endoscopy showed active hemorrhage at the site of Vater's Papilla and possibility of hemobilia was thought about by endoscopic findings.

小限のコイル塞栓を施行したが、最終的には胃十二指腸動脈 (以下 GDA), 下臍十二指腸動脈 (以下 IPD), 前上臍十二指腸動脈 (以下 ASPD), 後下臍十二指腸動脈 (以下 PSPD) を塞栓しても止血不能であった。(Fig. 3 A-3 D)。

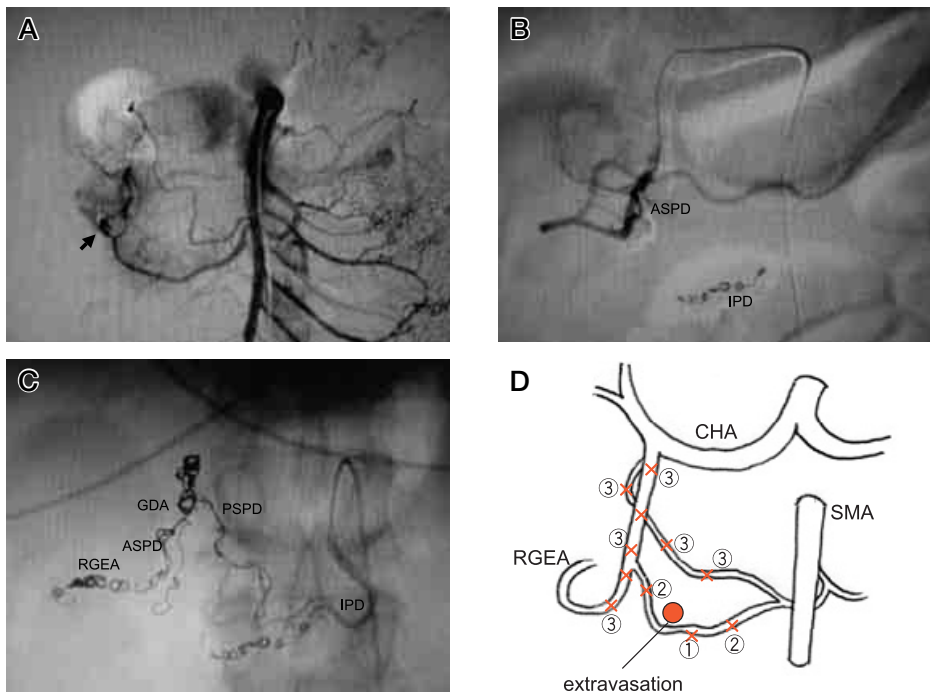


Fig. 3: Abdominal angiography

- A: TAE (first) Embolization performed for AIPD by two 2mm coils and one 3 mm coil.
- B: TAE (second) Embolization performed for ASPD by three 2mm coils.
- C: TAE (third) Embolization performed for RGEA, PSPD, GDA and proximal IPD by coils.
- D: Schema of embolization by coils ① IPD → ② ASPD+IPD → ③ GDA+RGEA+PSPD

手術術式ならびに手術所見：

腹部正中切開にて経十二指腸的十二指腸潰瘍縫合止血，胆嚢摘出術，術中胆管造影，胆道鏡検査を施行した。胆道内に出血源はなく十二指腸潰瘍からの出血であった (Fig. 4)。

下血の発症から初回 TAE までの濃厚赤血球の輸血量は22単位で，初回 TAE から手術治療までは18単位であった。

術後経過：

手術止血後も再発予防のため薬物治療中であったが，下血を発症し，上部消化管内視鏡検査を施行した。切開縫合した十二指腸壁には肉芽組織を認めるのみで，さらに肛門側の十二指腸下行脚に出血性潰瘍を認めた。これは内視鏡的にクリッピングで止血可能であり，ストレス性の急性十二指腸潰瘍と考えられた。

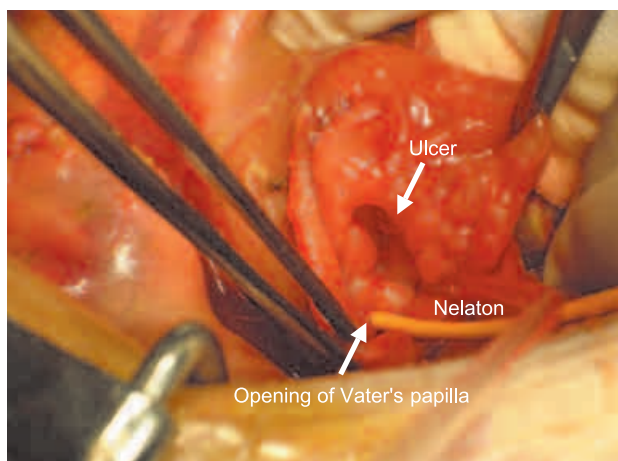


Fig. 4: Operation findings

Cholecystectomy and intraoperative cholangioscopy was performed due to possibility of hemobilia and cholangioscopy did not show hemorrhagic lesion.

Nelaton catheter was took through the Vater's papilla. Duodenal ulcer existed with vessels beside the Vater's papiila.

考 察

上部消化管出血の約半数以上は，胃潰瘍，十二指腸潰瘍，急性胃粘膜病変などの酸に起因する病変からの出血であり，H2-blocker や PPI による薬物療法の治療効果，予防効果の有用性が確認されている¹²⁾。Omeprazole 注射剤の有効性の報告では，投与後36時間以内に止血が得られた割合は84%，72時間以内では98%であり，内視鏡止血術などの前処置の行われなかった症例，湧出性の出

血例，露出血管を有する症例に対しても高い止血効果を認めている。一方，止血無効例は3例あり，胃潰瘍，十二指腸潰瘍，急性ストレス潰瘍であり，十二指腸に多いという傾向はなかった。また，内視鏡的止血術を必要とする上部消化管出血でも，その80~100%において内視鏡的に止血が得られると報告されており¹⁻⁴⁾，大部分の出血性胃十二指腸潰瘍は，薬物治療や内視鏡的止血術にて治療可能である。

自験例は，PPI 投与により止血が得られず，また，手術後に PPI の静脈内投与やその他の粘膜保護剤の経管投与を行っていたが，新たな部位に出血性十二指腸潰瘍が出現しており，再発予防の点でも，抗潰瘍剤，粘膜保護剤は無効であり，Vater 乳頭から肛門側という酸分泌の影響の少ない部位であることが一因であると思われた。

一般に十二指腸潰瘍の好発部位は，球部の小彎または前壁であるが，急性潰瘍は多発性で好発部位は特にないとされている。自験例のように十二指腸下行脚に発生した出血性十二指腸潰瘍の報告は稀である^{10,13)}。本間ら¹¹⁾の TAE を施行した出血性十二指腸潰瘍の13例の集計では，出血部位に記載のある9例10病変のうち，10病変全てが十二指腸球部であり，そのうち8病変が球部後壁と，内視鏡的に止血困難な症例に球部後壁の症例が多かった。

十二指腸出血の診断については，自験例では，手術までに4度の内視鏡検査を施行したが，側視鏡でも観察が困難であり Vater 乳頭開口部からの出血と考えていた。また，出血の部位の同定のため MDCT を施行したが TAE 後のコイルのアーチファクトもあり部位診断にはつながらず，胆道出血と誤認し，単純な縫合止血のみで止血できない可能性があることから，TAE による止血不成功時にも手術の決定が遅れることになったと反省している。一時止血が得られている時期に再度内視鏡検査をすることにより潰瘍の同定が可能であったかもしれない。

内視鏡的に止血不可能な場合の出血性十二指腸潰瘍の治療方針については，今井ら⁹⁾は，IVR が有用であったと報告しつつも，過去10年間に於いて，胃潰瘍は内視鏡的に100%完全止血可能であったが，十二指腸潰瘍には5%程度の止血不能例があり，これらには今まで全例緊急手術を選択してきたと述べており，その理由に，十二指腸の動脈性出血は複雑な血行支配のため胃潰瘍のような高い止血効果が期待できないことがあること^{4,14-16)}や，また仮性動脈瘤を認めることが少なく大量出血をきたすことがあるということ^{17,18)}をあげている。手術可能な症

例では、手術治療が優先されるべきであると考えられるが、手術が躊躇されるような高齢、心疾患既往、抗凝固剤服用中などの high risk 患者では、IVRは低侵襲であり有効な治療法であると考えられる^{5,7)}。自験例は、high risk 患者であり、IVR のよい適応であったと考えられるが、TAEによる止血は不成功であった。幸いTAEによる止血治療の間にも全身状態が回復したことから、手術治療にて止血することができた。

TAEの塞栓術の手技については、本間ら¹¹⁾はGDAのTAEにおいては、TAE後に血行が変わるため、出血部位の近位と遠位、それもなるべく限局的にコイルによる塞栓を行うことを勧めている。豊田ら⁵⁾は、GDA領域からの出血に対してはPSPDとASPDを含めてGDAをある程度長い範囲を塞栓することではほぼ全例止血できるとしている。また出血性十二指腸潰瘍に対するTAEの13例14病変での集計¹¹⁾では、広範囲の動脈塞栓を行わなくともIPD(3例)またはASPD(2例)のTAEのみで止血が得られていた。塞栓物質は、微小循環障害をきたしにくいことから、マイクロコイルを第一選択とする報告¹¹⁾があるが、スポンゼル¹¹⁾や500ミクロン以上のpolyvinyl alcohol (PVA)粉末¹⁶⁾、ヒストアクリル⁵⁾を併用してより末梢における止血を試み、合併症なく良好な止血効果を得ている。TAE後の合併症では、D3郭清の胃癌術後の十二指腸出血の1例で十二指腸梗塞の報告¹⁴⁾や、上および下臍十二指腸動脈の両方を塞栓した6例中1例で臍壊死の報告¹⁹⁾があり、手術などにより正常血行が分断された状態では、特に動脈塞栓術後の虚血性合併への十分な経過観察が必要である。

結 語

十二指腸下行脚に多発性出血性十二指腸潰瘍を発症した1例を経験した。出血性十二指腸潰瘍は内視鏡または動脈塞栓術で止血困難なことがあり、自験例では、止血困難の原因としてVater乳頭の近傍という部位による観察困難と臍頭部の豊富な血流支配にはコイル単独では塞栓が不十分であった可能性が考えられた。十二指腸下行脚の出血性潰瘍は比較的まれであるが、内視鏡的止血術、動脈塞栓術に奏効しにくい傾向があることを考慮し、治療にあたるべきである。

文 献

- 1) 七澤 洋, 田中三千雄: マイクロ波凝固法. 消内視鏡, 8: 1193-1196, 1996
- 2) 大下芳人: 上部消化管出血に対する内視鏡的レーザー止血法の基礎. 臨床的検討. Gastroenterol Endosc, 25: 823-832, 1983
- 3) 羽鳥知樹, 佐川 寛, 水入紘造: 出血性胃潰瘍に対する純エタノール局注止血法; 再出血例と色素混入法の検討. Gastroenterol Endosc., 29: 1416-1422, 1987
- 4) 浅木 茂: 噴出性出血に対する純エタノール局注法の効果 - 血管塞栓術, 緊急外科手術との関連から -. 消内視鏡, 13: 1775-1781, 2001
- 5) 豊田秀徳, 中野 哲, 武田 功: 出血性胃・十二指腸潰瘍に対する非手術的治療-内視鏡的止血およびTAEによる止血の限界と手術適応-. 日腹部救急医学会誌, 14: 335-342, 1994
- 6) 中沢和之, 新垣直樹, 留置辰治: 動脈塞栓術にて止血し, 内視鏡的に止血コイルを観察しえた出血性十二指腸潰瘍の1例. 消化器科, 39: 579-582, 2004
- 7) Ripoll, C., Banares, R., Beceiro, I., Menchén, P., *et al.*: Comparison of transcatheter arterial embolization and surgery for treatment of bleeding peptic ulcer after endoscopic treatment failure. J. Vasc. Interv. Radiol., 15: 447-450, 2004
- 8) 村上三郎, 大久保雄彦, 辻 美隆, 坂田秀人 他: 内視鏡的止血術から緊急手術に移行した出血性胃十二指腸潰瘍症例の検討. 外科, 66: 327-331, 2004
- 9) 今井聡子, 井上義博, 藤野靖久, 小野寺誠 他: Interventional radiology が有効であった内視鏡的止血不能出血性十二指腸潰瘍の1例. 岩手医誌, 56: 51-54, 2004
- 10) 竹上智浩, 安田秀喜, 仲 秀司, 山崎将人 他: 消化管出血における非手術治療の限界-なぜ緊急手術の必要性-. 日腹部救急医学会誌, 26: 529-533, 2006
- 11) 本間 宙, 神山知子, 太田祥一: 出血性十二指腸潰瘍に対するIVR治療. 消内視鏡, 17: 1967-1971, 2005
- 12) 三好秋馬, 青木照明, 松尾 裕: 上部消化管出血に対するOmeprazole注射剤の臨床的研究. 薬理と治療, 23: 49-59, 1995
- 13) 村田希吉, 遠藤正章, 柴崎 至, 諸橋 一 他: 難治性十二指腸球後潰瘍を伴った臍頭部動・静脈奇形の1例. 手術, 59: 1859-1863, 2005

- 14) 岡崎正敏, 東原秀行: 消化管動脈性出血に対する救急動脈塞栓術 消化器病セミナー70 消化器疾患に対するIVR. 打田日出夫編. へるす出版, 東京, 1998, pp. 17-23
- 15) 青木 茂: 消化管出血の診断とIVR. 治療学, 33: 1197-1205, 1999
- 16) 草野正一, 加地辰美: 血管系IVR—適応, 外科的処置との関連, 方法, 限界 動脈性消化管出血. 消化器外科, 22: 1573-1577, 1999
- 17) 東原秀行: 腹部領域動脈性出血に対する塞栓術と異物除去. INNERVISION, 12(11): 8-13, 1997
- 18) 橋本 統, 栗林幸夫: 消化管出血の血管造影・IVRによるマネージメントの現状. 臨外, 56: 1589-1593, 2001
- 19) Bell, S. D., Lau, K. Y., Sniderman, K. W.: Synchronous embolization of the gastroduodenal artery and the inferior pancreaticoduodenal artery in patients with massive duodenal hemorrhage. J. Vasc. Interv. Radiol., 6: 531-536, 1995

A case of multiple hemorrhagic ulcers of the descending duodenum

Takahiro Yoshida, Masakazu Gotou, Hiromichi Yamai, Junichi Seike, Junko Honda, and Akira Tangoku

Department of Oncological and Regenerative Surgery, Institute of Health Biosciences, The University of Tokushima Graduate School, Tokushima, Japan

SUMMARY

We report a case of multiple hemorrhagic ulcers of the descending duodenum treated successfully surgical suture and endoscopic clipping after transcatheter arterial embolization (TAE). A 50 level year-old man was treated in intensive care unit because of multiple organ failure by MRSA infection after operation of ulcerative colitis. Massive intermittent melena from ileostomy was occurred and an endoscopic examination revealed mucosal erosion with massive bleeding from the Vater's papilla. Emergency abdominal angiography was performed because the condition of the patients was poor. Angiography of common hepatic artery and gastroduodenal artery didn't show extravasation. An extravasation of the inferior pancreaticoduodenal artery was revealed and a hemostasis was performed with metal coil embolization. But the hemorrhage occurred repeatedly three days after TAE. We embolized the gastroduodenal artery and the pancreaticoduodenal artery. We performed surgery after three times TAE. We identified the duodenal ulcer with an exposed blood vessel beside the Vater's papilla and complete hemostasis was achieved by suturing ulcer through the incision of the anterior wall of the duodenum. The other hemorrhagic duodenal ulcer of the 2nd portion occurred 25 days after the operation, and this hemorrhage could be treated by the endoscopic hemostasis using clip.

Key words : duodenal ulcer, transcatheter arterial embolization