

## 症例報告

### 小腸間膜デスマイド腫瘍の1例

湯 浅 康 弘<sup>1)</sup>, 沖 津 宏<sup>2)</sup>, 井 上 聖 也<sup>1)</sup>, 山 井 礼 道<sup>1)</sup>, 吉 田 卓 弘<sup>1)</sup>,  
武 知 浩 和<sup>1)</sup>, 清 家 純 一<sup>1)</sup>, 本 田 純 子<sup>1)</sup>, 丹 黒 章<sup>1)</sup>

<sup>1)</sup>徳島大学病院食道・乳甲状腺外科, <sup>2)</sup>徳島赤十字病院外科

(平成20年3月5日受付)

(平成20年3月19日受理)

症例は51歳の男性。2005年に下腹部に腫瘤を自覚し、当科を紹介受診した。腹部は平坦、軟で下腹部に8 cm 大の弾性硬な腫瘤を認めた。圧痛はなく可動性は良好で容易に上腹部にまで移動した。血液一般検査、腫瘍マーカーは基準値範囲内であった。造影CTで骨盤腔に内部が不均一に造影される8 cm 大の境界明瞭な腫瘤を認め、超音波でも内部がモザイク状の腫瘤が確認できた。小腸GISTを疑い手術を施行した。回腸末端より15cmの回腸間膜由来の腫瘤を認め周囲への癒着や浸潤はなく腫瘍を含めた小腸を部分切除した。術後病理組織診断で回腸間膜デスマイドと診断された。術後3年間再発はない。腹腔内デスマイドは比較的稀で開腹歴やエストロゲンの関与が指摘され、またGardner症候群との合併例も少ない。また浸潤性に増殖し局所再発をきたしやすいとされる。本例はいずれにも該当しない稀な1例と考え、文献的考察を加え報告する。

デスマイド腫瘍は比較的稀な線維性腫瘍で発生部位により腹壁・腹壁外・腹腔内に大別される。組織学的には核分裂像に乏しく良性腫瘍とされているが、通常浸潤性に増殖するため臨床的には良悪性境界腫瘍に位置づけられている。今回われわれは浸潤傾向のない小腸間膜デスマイドの1切除例を経験したので報告する。

#### 症 例

症例：51歳，男性。

主訴：下腹部腫瘍。

既往歴：特記事項なし。

家族歴：特記事項なし。

現病歴：2005年，下腹部腫瘍を自覚し近医より当科を

紹介受診した。

現症：身長159cm，体重57kg。腹部は平坦，軟で下腹部に8 cm 大の弾性硬の腫瘤を触知した。圧痛はなく，腫瘤は容易に上腹部に移動し可動性は良好であった。

初診時検査所見：血液一般検査に異常所見はなく，CEA や CA19-9，可溶性IL-2レセプター等の腫瘍マーカーも基準値範囲内であった。

腹部超音波所見：下腹部に82×60mm 大の低エコーで内部はモザイク様の腫瘤を認めた。辺縁は比較的整で後方エコーはやや増強していた。

腹部CT検査所見：腹部CTで骨盤内に8 cm 大境界明瞭な腫瘤を認めた。内部は一部壊死を疑う低吸収域を認め，モザイク状にエンハンスされた(図1)。

以上より小腸GISTを疑った。質的診断は困難で，可動性が極めて良好であることから，術式に変更はないと判断し小腸透視，血管造影，MRIなどは施行しなかった。

手術所見：下腹部に正中切開をおいた。回腸末端より

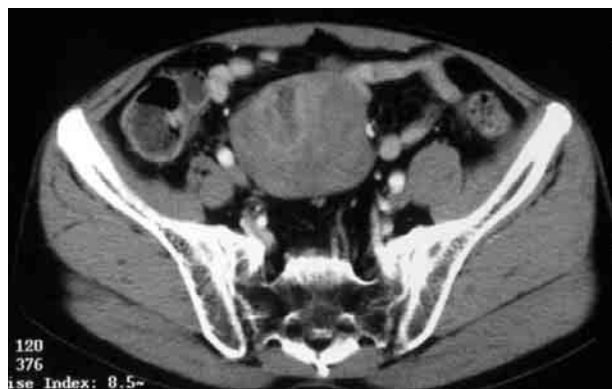

図1 腹部造影CT所見：内部が不均一にEnhanceされる充実性腫瘍を認めた。

15cm 口側の回腸間膜に腫瘤を認め、周囲と癒着や浸潤はなく可動性良好であったことから愛護的に腹腔外に引き出した後、腸間膜に15mm の margin をおいて小腸を部分切除した (図2)。

摘出標本：回腸間膜に被膜を有さない、90×75×60 mm 大の硬い充実性腫瘍を認めた (図3 a)。剖面で白色調を帯びており周囲への浸潤はなかった (図3 b)。

病理組織検査所見：H-E 染色では腫瘍は細胞異型を認めない分化した紡錘形の線維芽細胞と豊富な膠原線維より構成されていた (図4)。周囲への浸潤傾向は認めず、免疫組織学的に c-kit, CD34, αSMA, S-100, Desmin はいずれも陰性であった。以上よりデスマイドと診断さ

れた。なお、リンパ節への転移は認めなかった。

術後経過：術後第6病日に軽快退院し術後3年が経過した現在再発は認めていない。

## 考 察

デスマイド腫瘍は線維腫症の一種で Stout ら<sup>1)</sup>の定義によると分化した線維芽細胞の増殖、浸潤性発殖した細胞間に線維芽細胞が存在し、核異型を認めず、遠隔転移はないが局所再発を繰り返すとされている。発生部位により腹壁デスマイド、腹壁外デスマイド、腹腔内デスマイドに分類され<sup>2)</sup>、Reitamo ら<sup>3)</sup>によれば腹腔内デスマ

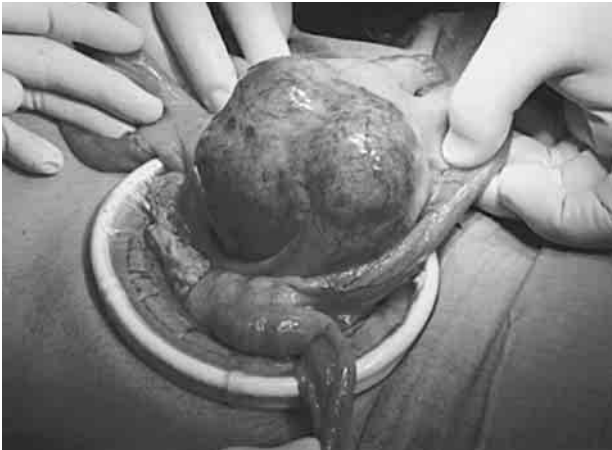

図2 術中所見：回腸末端より15cmの回腸間膜由来の腫瘍を認めた。周囲との癒着や浸潤傾向はなかった。

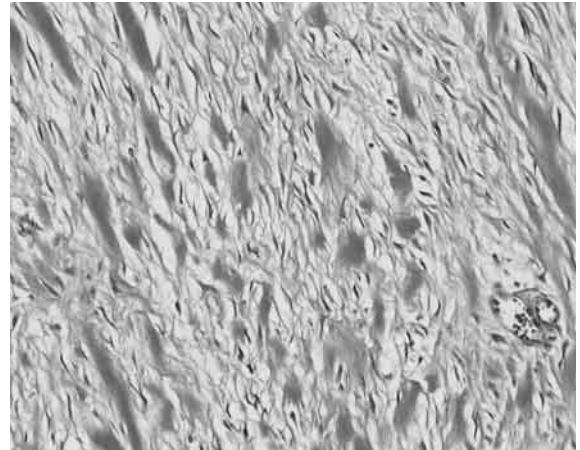


図4 病理検査所見：細胞異型を認めない分化した紡錘形の線維芽細胞と豊富な膠原線維より構成されていた。病理組織学的にも浸潤傾向は認めなかった。

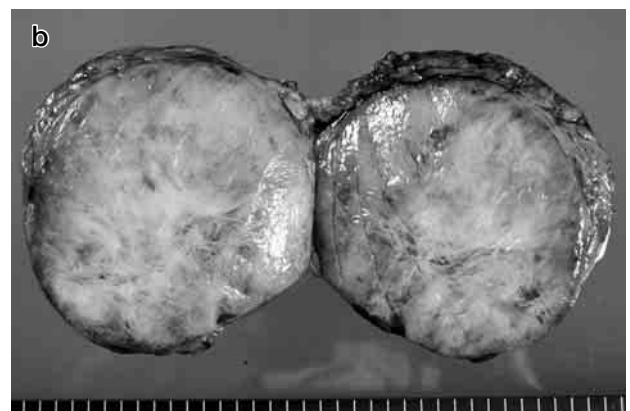
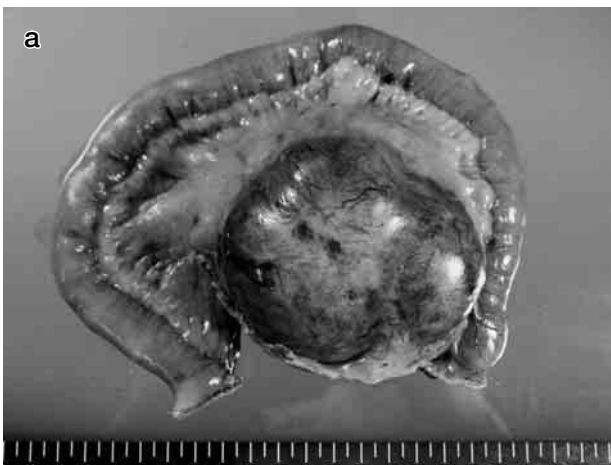

図3 切除標本

a：回腸間膜に被膜を有さない、90×75×60mm 大で浸潤傾向のない硬い充実性腫瘍を認めた。  
b：剖面で白色調を帯びており周囲への浸潤はなかった。

イド腫瘍はデスマイド腫瘍全体の8%にすぎず、そのうち大多数は腸間膜に発生するとされている<sup>4,5)</sup>。

デスマイド腫瘍の成因として手術、外傷などの機械的刺激的他に妊娠、エストロゲン受容体の関与が指摘されている<sup>6,7)</sup>。また家族性大腸腺腫症 (FAP)、特に Gardner 症候群との合併が3.5~17.5%と多い<sup>8)</sup>。本例は上記のような一般的なデスマイド腫瘍の特徴を有さない稀な1例であった。

自験例のようにFAPを合併せず、腹部手術の既往のない腸間膜デスマイド腫瘍 (以下、自然発生例とする) の本邦報告例は、医学中央雑誌で1970年以降腹腔内デスマイド、デスマイド腫瘍を検索語として検索した限り自験例も含めて30例であった。赤羽ら<sup>9)</sup>の報告を参考にすると23:7で男性に多く、発症年齢は15歳~72歳 (平均48.2歳)、発生部位は小腸間膜24例、結腸間膜4例、虫垂間膜1例、直腸間膜1例であった。

腸間膜デスマイド腫瘍の診断は腹部超音波、消化管透視、CT、MRIで腸間膜疾患であるか否かを診断し、血管撮影検査で良悪性や浸潤傾向がある程度推定可能と考える。しかし本疾患がまれなこと、特徴的画像に乏しいことから質的診断は困難なことが多い。本例では術前小腸GISTと診断したが、質的診断は困難で、可動性が極めて良好であることから、術式に変更はないと判断し開腹術を行った。

治療の原則は外科切除であるが、浸潤性に発育することから周囲臓器の合併切除を要することが多い。また腹腔内デスマイドでは15~30%の症例において完全切除後の局所再発がみられ<sup>2)</sup>、また腫瘍の浸潤により腸管の大量切除が必要となる症例や切除不能例があることなどから手術以外の治療も行われている。放射線治療や Tamoxifen などの内分泌療法<sup>10)</sup>、非ステロイド系消炎剤を用いた報告も見られるが<sup>11,12)</sup>、治療は確立されていないのが現状である。本症例も引き続き十分な経過観察を行い再発時には、完全な外科切除は困難と考えられるため化学療法を検討している。

予後についての報告で Burke ら<sup>13)</sup>は130例の検討において、完全切除例72例のうち16例 (22.2%) に再発を認めたが、Gardner 症候群の非合併例は62例のうち7例に再発を認めるにとどまり、比較的予後良好と報告している。今後本例のような自然発生例について症例を集積していく必要があると考え今回報告した。

## 結 語

今回われわれは浸潤傾向のない回腸間膜デスマイド腫瘍の1例を経験した。稿を終えるにあたり、病理学的診断にご尽力いただいた徳島赤十字病院病理、藤井義幸先生に深謝いたします。

## 文 献

- 1) Stout, A. P., Lattes, R.: Tumors of soft tissues. Ed. By Stout AP, Atlas of Tumors Pathology, 2nd Series, Fascicle I, Armed Forces Institute of Pathology, Washington DC, 1967, pp. 451-454
- 2) Enzinger, F. M., Weiss, S. W.: Soft tissue tumors. 3rd ed., Mosby, St Louis, 1995, pp. 220-224
- 3) Reitamo, J. J., Hayry, P., Nykyri, E., Saxen, E.: The desmoid tumor (I); Incidence, sex, age and anatomical distribution in the Finnish population. Am. J. Clin. Pathol., 77: 665-673, 1982
- 4) Kim, D. H., Goldsmith, H. S., Quan, S. H.: Intraabdominal desmoid tumor. Cancer, 27: 1041-1045, 1971
- 5) Yannopoulos, K., Stout, A. P.: Primary solid tumors of the mesentery. Cancer, 16: 914-927, 1963
- 6) Hayry, P., Reitamo, J. J., Totterman, S., Hopfner-Hallikainen, D.: Analysis of factors Possibly Contributing to the etiology and Growth Behavior. Am. J. Clin. Pathol., 77: 674-680, 1982
- 7) Lim, C. L., Walker, M. J., Mehta, R. R., Das Gupta, T. K.: Estrogen and antiestrogen binding sites in desmoid tumors. Eur. J. Cancer Clin. Oncol., 22: 583-587, 1986
- 8) Itoh, H., Ikeda, S., Oohata, Y., Iida, M., et al.: Treatment of desmoid tumors in Gardner's syndrome. Report of a case. Dis. Colon Rectum., 31: 459-461, 1988
- 9) 赤羽康彦, 佐藤 篤: 横行結腸に浸潤した腸間膜デスマイド腫瘍の1例: 日臨外会誌, 64(6): 1493-1496, 2003
- 10) 日比野茂, 藤岡 進, 加藤健司, 待木雄一 他: 薬物療法が著効した腹腔内デスマイド腫瘍の1例. 日消外会誌, 37: 590-594, 2004
- 11) Klein, W. A., Miller, H. H., Anderson, M., DeCosse, J. J.: The use of Indometacin, sulindac, and tamoxifen for the treatment of desmoid tumors associated with

- polyposis. *Cancer*, 60 : 2863-2868, 1987
- 12) Poon, R., Smits, R., Li, C., Jagmohan-Changur, S., *et al.*:  
Cyclooxygenase two modulates proliferation in ag-  
gressive fibromatosis (desmoid tumor). *Oncogene*,  
20 : 451-460, 2001

### *A case of mesenteric desmoid tumor*

*Yasuhiro Yuasa*<sup>1)</sup>, *Hiroshi Okitsu*<sup>2)</sup>, *Seiya Inoue*<sup>1)</sup>, *Hiromichi Yamai*<sup>1)</sup>, *Takahiro Yoshida*<sup>1)</sup>,  
*Hirokazu Takechi*<sup>1)</sup>, *Junichi Seike*<sup>1)</sup>, *Junko Honda*<sup>1)</sup>, and *Akira Tangoku*<sup>1)</sup>

<sup>1)</sup>Department of Esophageal, Breast and Thyroid Surgery, Tokushima University Hospital ; and <sup>2)</sup>Department of Surgery, Tokushima Red Cross Hospital, Tokushima, Japan

#### SUMMARY

A 51-year-old man was referred to our hospital in 2005, because of an abdominal mass in the hypogastrium. There was no tenderness, and the tumor moved to epigastric region easily. There were no important findings in a physical examination, except the mass. Enhanced CT showed the mass with clear boundaries of 8cm size that the inside was contrasted heterogeneously in pelvic cavity, and the internal was able to confirm tessellated mass by a supersonic wave. We doubted intestinal GIST and performed an operation. We showed mass of mesoileum origin, in 15cm oral side from terminal ileum, there was no adhesion and invasion to circumference, so we underwent a partial resection of the terminal ileum. It was diagnosed as desmoid of a mesoileum origin by a postoperative histopathology diagnosis. There has been no recurrence for postoperative three years. Intraabdominal desmoid is relatively rare, and often noted a history of the laparotomy or estrogenic intervention, and combined with Gardner's syndrome. In addition, it is assumed that it usually grows infiltrative, and easy to develop local recurrence. We experienced a rare case falling under neither, so we report it.

Key words : mesenteric tumor, desmoid tumor, intra-abdominal desmoid