

症例報告 (第4回若手奨励賞受賞論文)

繰り返す心不全と維持透析導入から離脱しえた腎動脈狭窄症の一例

門田宗之¹⁾, 竹谷善雄²⁾, 若槻哲三²⁾, 山口浩司²⁾, 楠瀬賢也²⁾, 仁木敏之²⁾, 坂東左知子²⁾, 久岡白陽花²⁾, 上田由佳²⁾, 富田紀子²⁾, 竹内秀和²⁾, 岩瀬俊²⁾, 山田博胤²⁾, 添木武²⁾, 赤池雅史²⁾, 佐田政隆²⁾, 長井幸二郎³⁾, 土井俊夫³⁾

¹⁾徳島大学病院卒後臨床研修センター, ²⁾徳島大学大学院ヘルスバイオサイエンス研究部器官病態修復医学講座循環器内科学

³⁾徳島大学病院ヘルスバイオサイエンス研究部病態情報医学講座腎臓内科学

(平成22年10月29日受付)

(平成22年11月22日受理)

72歳女性。2年前に腎癌で右腎臓摘出術を受けており、慢性腎不全で通院中であった。2009年11月4日急性心不全で入院。肺水腫のため人工呼吸管理を要した。集中治療により一時心不全が軽快したが、その後2009年11月27日、2010年1月24日心不全の再燃により集中治療を必要とした。腎機能は次第に悪化し無尿となったため透析導入を予定し水分管理はカテーテルを使用した除水を行った。腹部エコーで残存する左腎の腎動脈狭窄が疑われたため、エコーガイド下で造影剤を極力少なくし腎動脈造影施行した。左腎動脈の高度狭窄を認めたため腎動脈形成術を施行したところ、尿量および腎機能が劇的に改善。また繰り返す心不全も見られなくなり、血圧の安定化が得られた。片腎の腎動脈狭窄を治療することにより繰り返す心不全と腎臓絶から離脱した症例を経験したので報告する。

症 例

患者：72歳，女性

主訴：呼吸困難

既往歴：60歳時 右冠動脈ステント留置術

右頸動脈内膜剥離術

71歳時 右腎摘出術

現病歴：

2009年3月右腎尿細管癌と診断され当院泌尿器科にて

右腎摘出術が施行されている。その後次第に腎不全が進行し血清クレアチニン値は2.5~3.0mg/dlと上昇したため腎臓内科外来通院加療中であった。徐々に血圧が上昇し、Ca拮抗薬、α遮断薬を内服開始となったが収縮期血圧は150-180mmHgで推移し、血圧コントロール不良であった。2009年11月4日早朝に突然の呼吸苦を主訴に緊急入院。肺水腫および呼吸性アシドーシスを認め、挿管人工呼吸管理となった。

現症：

身長145cm, 体重42kg (体重増加なし), 血圧192/92mmHg, 脈拍78/min・整, SpO₂: 88% (O₂ nasal, 来院時), 意識清明, 下腿浮腫(±), 末梢動脈触知可, 眼瞼結膜: 貧血あり, 眼球結膜: 黄疸なし, 心音: I音の亢進, III音(+), 心尖部を最強点とする収縮期雑音 (Levine 3/6), 肺音: wheeze (+), 頸静脈怒張 (+), 腹部: 肝1横指触知, 腸蠕動音低下, 腹部血管雑音聴取せず, リンパ節腫脹: なし

入院時検査所見：

末梢血・血液生化学検査においてUA 12.0mg/dl, BUN 87mg/dl, Cr 3.27mg/dlと腎機能低下を認め, BNP 1530.9pg/mlと心不全が示唆された。また動脈血ガスではpH 7.063, pCO₂ 111.3mmHgと著名な呼吸性アシドーシスがみられた(表1)。心電図は正常洞調律で右室および左室負荷所見を認めなかったが、胸部レントゲン写真では肺うっ血像を呈した(図1)。心エコーでは中

等度の僧帽弁閉鎖不全 (mitral regurgitation: MR) を認めた。

表1 入院時血液検査所見

腎機能低下所見がみられ、またBNPの上昇、呼吸性アシドーシスを認めた。

WBC	7300 / μ L	Na	137 mEq/L	尿	
RBC	366 $\times 10^4$ / μ L	K	4.4 mEq/L	比重	1.013
Hb	10.3 g/dL	Cl	97 mEq/L	pH	6.0
Ht	31.5 %	Ca	9.2 mg/dL	蛋白	+
Plt	20.2 $\times 10^4$ / μ L	P	6.1 mg/dL	糖	-
T-Bil	0.5 mg/dL	BS	361 mg/dL	潜血	-
GOT	19 IU/L	BNP	1530.9 pg/mL	ケトン体	+/-
GPT	35 IU/L	CRP	1.48 mg/dL	ウロビリ	-
LDH	294 IU/L				
ALP	428 IU/L	pH	7.063	沈査	0~1/HPF
γ -GTP	46 IU/L	pCO ₂	111.3 mmHg	赤血球	0~1/HPF
T-chol	158 mg/dL	pO ₂	108.9 mmHg	白血球	硝子円柱
CK	68 IU/L	HCO ₃	31.0 mmol/L	円柱	0~1/LPF
Amy	74 IU/L	SaO ₂	97.1 %		
TP	7.1 g/dL	BE	-1.3		
Alb	4.2 g/dL	(NPPV FIO ₂ 1.0)			
UA	12.0 mg/dL				
BUN	87 mg/dL				
Cr	3.27 mg/dL				

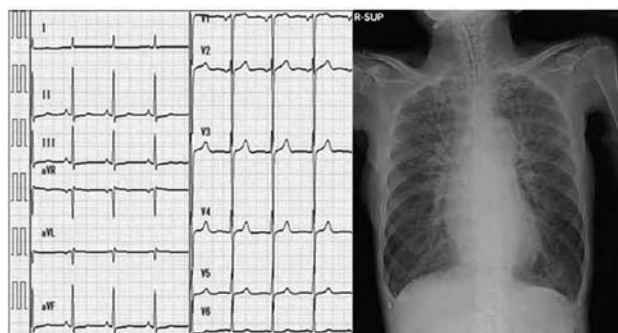


図1 入院時心電図, X線検査所見
心電図: 正常洞調律, 正常軸, ST変化なし, 左室肥大所見なし。
胸部レントゲン: 心胸郭比 49.2%, 著名な肺うっ血を認めた。

臨床経過

入院後 hANP 0.05 γ およびカテコラミンを適宜使用することで心不全は一旦軽快した。入院時に中等度の MR を認めていたため、その後心精査のため経食道エコーを行ったが、僧帽弁前尖の軽度逸脱のみで MR は軽症、その他局所壁運動異常も認めなかった (図2)。その後急激な血圧上昇とそれに伴う心不全増悪を生じ、血漿レニン活性は6.6ng/ml/h と高値を示していたため腎血管エコーを行ったところ、左腎動脈起始部に2.3m/s と加速するモザイク血流を認めた (図3上)。腎機能が悪化していたため、同部位をエコーガイド下に造影剤を極少

■心エコー(入院後7日, 肺うっ血改善後)

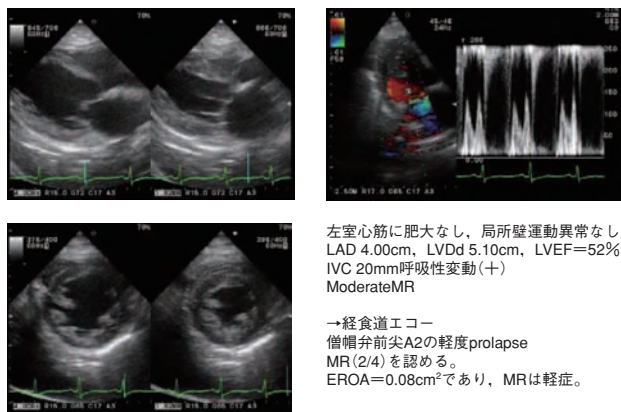
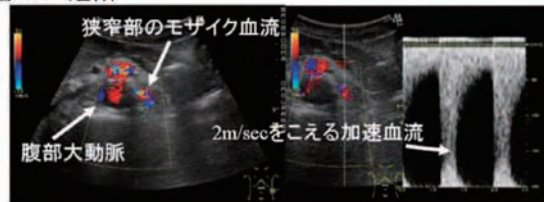


図2 入院後7日目(うっ血改善後)の心エコー所見

■腎血管エコー(左腎)



■腎動脈造影

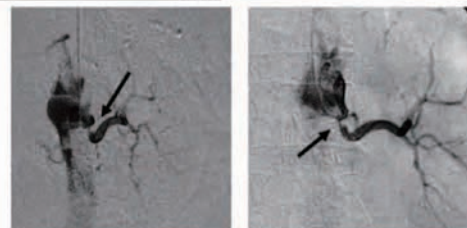


図3 術前の腎動脈エコーおよび腎動脈造影所見

量 (3 ml) 使用して腎動脈造影を施行したところ、高度狭窄が観察された (図3下)。その後心不全増悪を再度生じ無尿となったため持続血液濾過透析 (Continuous hemodiafiltration; CHDF) による除水を行い、シャント造設および維持透析導入を視野に入れた上で腎動脈形成術 (percutaneous transluminal renal angioplasty; PTR), 金属ステント Palmaz Genesis 5.0-15mm 留置) を施行した。造影上左腎動脈狭窄の改善を認め (図4上)、直後に施行した腎血管エコーでも血流速度の改善を認めた (図4下)。腎動脈形成術後の経過は劇的なものであり、術後翌日から1500ml/day 程度の排尿が確認され、収縮期150-180mmHg 程度で推移していた血圧も100mmHg 前後で安定した。血漿レニン活性も0.4ng/ml/h と低下し、以後心不全も再発せず術後2週間程度で退院となった (図5)。

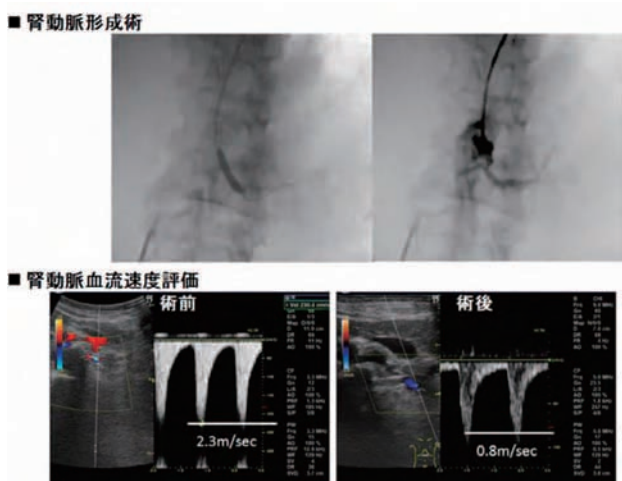


図4 経皮的腎動脈形成術，および術後の腎動脈エコー所見

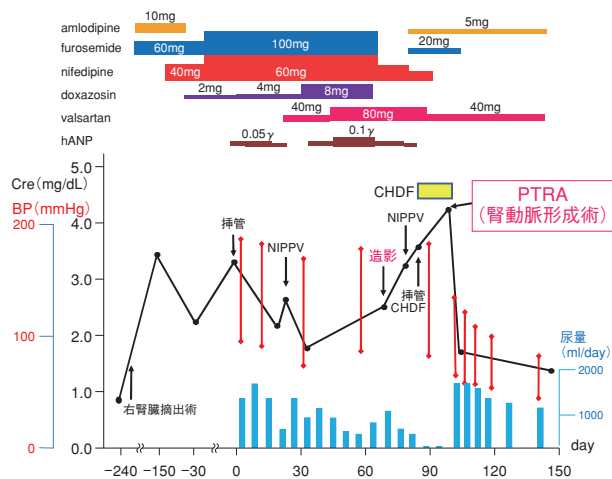


図5 経過図
腎血管造影後に腎機能および心不全の増悪をきたしたため、CHDFを導入した上でPTRAを施行した。術後から無尿は改善し、同時に降圧および心不全の軽快もみられた。術前に使用していた多くの降圧・利尿薬も大きく減量することに成功した。

考 察

腎動脈狭窄症は65歳以上の高齢者の約7%，冠動脈疾患患者の約5%に存在するとされ¹⁾，本症の合併は心疾患において予後増悪因子であると報告されている²⁾。よって心疾患治療にあたり，腎動脈狭窄症のスクリーニングを行うことは極めて重要である。画像診断としてはレノグラム（感度84%，特異度91%），CT（感度100%，特異度98%），MRA（感度98%，特異度90-100%），エコー（感度89%，特異度97%）といずれも十分な精度が報告されている³⁾。しかし多くの腎動脈狭窄症では腎機能が低下していること，心不全症例では植え込み型除細動器

や心臓再同期療法の施行されている例が存在することなどから，CT・MRAは適応が限定されてくる。このような場合，パルスドプラー法にて腎動脈狭窄の有無を判断する腎動脈エコーは習熟こそ必要だが有用な手段だといえる。

腎血管性高血圧の治療に関しては，薬物療法とPTRAでは治療効果に差がないとされている⁴⁾。故にPTRAの適応は限られてくるが，70%を越える腎動脈狭窄を有し，かつ二枝以上の冠動脈病変もしくは慢性心不全の合併がある場合に積極的に考えてよいとの見解がある^{1,5)}。加えて，腎動脈狭窄症には不安定狭心症様の胸痛や突然の肺水腫・うっ血性心不全を呈してくる例があり，これらはCardiac Disturbance Syndromeと定義されている⁶⁾。機序としては①腎動脈狭窄症に伴うRenin-Angiotensin-Systemの亢進・血管収縮，②腎圧利尿曲線の障害，主にこの2点によってvolume-overload，血圧上昇，左室後負荷および心筋酸素需要量の増大などをきたすと考えられている。Cardiac Disturbance Syndromeに対する治療としては，腎動脈ステント留置術を行うことで88%の例で降圧および症状改善が報告されており，第一選択となるべき治療手段である^{1,7)}。また最近では，薬剤溶出性ステントによる治療も試みられている⁸⁾。

結 語

左片腎の腎動脈狭窄が関与したと考えられるCardiac Disturbance Syndromeを経験した。

病態解明に腎動脈エコーが有用であり，治療には腎動脈ステント留置術が有効であった。

文 献

- 1) Hirsch, A. T., Haskal, Z. J., Hertzler, N. R., Bakal, C.W., et al. : ACC/AHA 2005 Guidelines for the Management of Patients With Peripheral Arterial Disease. J. Am. Coll. Cardiol., 47 : 1239-1312, 2006
- 2) Conlon, P. J., O’Riordam, E., Kalra, P. A. : New insights into the epidemiologic and clinical manifestations of atherosclerotic renovascular disease. Am. J. Kidney. Dis., 35(4) : 573-87, 2000.
- 3) Carr, T. M. 3rd., Sabri, S. S., Turba, U. C., Park, A.W., et al. : Stenting for atherosclerotic renal artery stenosis. Tech Vasc Interve Radiol 13 : 134-145, 2010

- 4) van Jaarsveld, B. C., Krijnen, P., Pieterman, H., Derkx, F. H., *et al.* : The effect of balloon angiography on hypertension in atherosclerotic renal-artery stenosis. Dutch Renal Artery Stenosis Intervention Cooperative Study Group. *N. Engl. J. Med.*, **342** : 1007-1014, 2000
- 5) 田中良一 : Cardiac Disturbance Syndrome および治療方法と効果. 日本 IVR 学会総会「技術教育セミナー」305-308, 2007
- 6) Murphy, T. P., Rundback, J. H., Cooper, C., Kiernan, M. S. : Chronic renal ischemia : implications for cardiovascular disease risk. *J. Vasc. Interv. Radiol.*, **13** : 1187-1198, 2002
- 7) Martin, L. G., Rundback, J. H., Sacks, D., Cardella, J.F., *et al.* : Quality improvement guidelines for angiography, angioplasty, and stent placement in the diagnosis and treatment of renal artery stenosis in adults : *J. Vasc. Interv. Radiol.*, **14** : 297-310, 2003
- 8) Misra, S., Sturludottir, M., Mathew, V., Bjarnason, H., *et al.* : Treatment of Complex Stenoses Involving Renal Artery Bifurcations with Use of Drug-eluting Stents. *J. Vasc. Interv. Radiol.*, **9** : 272-278, 2008

Dramatic improvement of renal dysfunction after percutaneous transluminal renal angioplasty in a single-kidney patient : a case report

Muneyuki Kadota¹⁾, Yoshio Taketani²⁾, Tetsuzo Wakatsuki²⁾, Koji Yamaguchi²⁾, Kenya Kusunose²⁾, Toshiyuki Niki²⁾, Sachiko Bando²⁾, Sahika Hisaoka²⁾, Yuka Ueda²⁾, Noriko Tomita²⁾, Hidekazu Takeuchi²⁾, Takashi Iwase²⁾, Hirotsugu Yamada²⁾, Takeshi Soeki²⁾, Masashi Akaike²⁾, Masataka Sata²⁾, Koujiro Nagai³⁾, and Toshio Doi³⁾

¹⁾The post-graduate Education Center, Tokushima University Hospital, ²⁾Department of Cardiovascular Medicine, and ³⁾Department of Clinical Biology and Medicine, Institute of Health Biosciences, the University of Tokushima Graduate School, Tokushima, Japan

SUMMARY

A 72-year-old woman with chronic renal failure and hypertension was admitted to Tokushima University Hospital due to progressive dyspnea. The patient had a history of right nephrectomy for renal tubular carcinoma two years before admission. The patient was diagnosed as acute left ventricular decompensation with pulmonary edema, and dyspnea was improved by means of mechanical ventilation. Although diuretics and antihypertensive agent were given intensively, acute pulmonary edema easily recurred with deterioration of renal function, and continuous hemodiafiltration (CHDF) was required. Abdominal ultrasound showed marked increase of blood flow velocity of left renal artery, suggesting renal artery stenosis. Renal angiography with ultrasound guidance revealed narrowing of left renal artery ostia, and percutaneous transluminal renal angioplasty (PTRA) with stenting placement was performed. Renal dysfunction and blood pressure control were improved immediately after PTRA, and the patient became asymptomatic.

Key words : renal artery stenosis, cardiac disturbance syndrome, percutaneous transluminal renal angioplasty (PTRA)