

## 症例報告 (第16回若手奨励賞受賞論文)

### 化膿性脊椎炎に対する鏡視下椎間板ヘルニア摘出術 (PED) の術後成績

中島大生<sup>1,2)</sup>, 東野恒作<sup>2)</sup>, 寺井智也<sup>3)</sup>, 酒井紀典<sup>2)</sup>, 高田洋一郎<sup>2)</sup>,  
山下一太<sup>2)</sup>, 阿部光伸<sup>2)</sup>, 林二三男<sup>2)</sup>, 森本雅俊<sup>2)</sup>, 辺見達彦<sup>3)</sup>,  
西良浩一<sup>2)</sup>

<sup>1)</sup>徳島大学病院卒後臨床研修センター

<sup>2)</sup>徳島大学大学院医歯薬学研究部感覚運動系病態医学講座運動機能外科学

<sup>3)</sup>地方独立行政法人徳島県鳴門病院

(平成28年10月26日受付) (平成28年12月13日受理)

#### はじめに

化膿性脊椎炎の罹患患者数はここ数十年増加傾向にある。この原因として、人口の高齢化に加え糖尿病や悪性新生物に対する抗癌剤治療、慢性腎不全に対する透析治療などによる免疫低下状態、すなわち compromised host の増加が考えられる。

化膿性脊椎炎の治療は経口・経静脈的抗生剤投与が主体となる。しかしながら、compromised host等宿主側の問題と耐性菌の増加により抗生剤治療に抵抗性を示すことが少なくない。保存的加療が無効な例では外科的ドレナージや脊椎前方固定術が選択されるが、全身状態の不良により侵襲的な外科的治療が困難な例も多い。

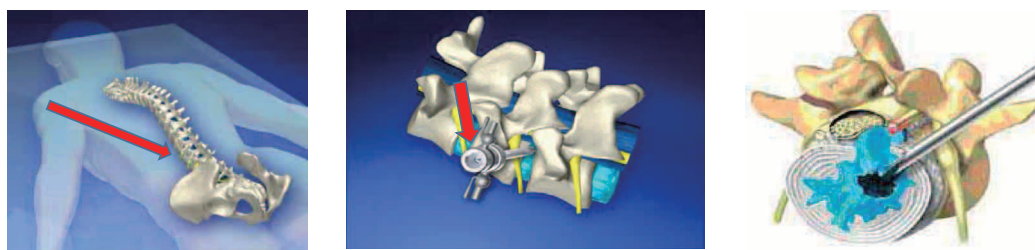
以上のことから化膿性脊椎炎に対しての外科的治療はより低侵襲性を求められる。Yuらが化膿性脊椎炎に対する経皮的病巣搔爬術を報告して以来、さまざまな方

法で病巣搔爬を行い治療成績の向上が報告されている<sup>1-3)</sup>。しかし、本邦では経皮的なドレナージのみを施行することが多く、結果として治療不十分に陥る例も多い。

経皮的内視鏡下椎間板ヘルニア摘出術 (以下、PED; Percutaneous endoscopic lumbar discectomy) は局所麻酔下にて約 8 mm 皮切で腰椎椎間板ヘルニアの治療可能な低侵襲な手術手技で、化膿性脊椎炎特に腰椎炎の治療に有効と考えられる (図 1)。今回われわれは、PED を用いて、化膿性腰椎炎患者の治療を行い、その術後成績について検討を行ったので報告する。

#### 対象と方法

徳島大学病院整形外科、鳴門病院整形外科で PED にて局所麻酔下治療可能であった化膿性腰椎炎患者 5 例 (男性 4 例, 女性 1 例) を対象とした。平均年齢は 67.0



### 局所麻酔下での低侵襲手術

図 1 経皮的内視鏡視下椎間板ヘルニア摘出術  
(PED, percutaneous endoscopic lumbar discectomy)

歳（47–77歳）で、術前4名に既往症があり、内訳は高血圧3例、悪性腫瘍2例、糖尿病1例、肝硬変1例、パーキンソン病1例であった。起炎菌の同定は血液培養検査および病巣部の組織にて行った（表1）。全例局所麻酔下でPEDを施行。感染レベルの椎間板と一部椎体終板のデブリードメントを行い、生理食塩水3000–5000mlを用いて洗浄を行った。評価項目としては、発症後からPED施行までの期間、CRPの推移、追加手術の有無を調査した。

## 結 果

初診から手術までの平均期間は12.6日（11–15日）で

あった。起炎菌は3名で同定されたが、2名では不明であった。術前平均CRPは10.6mg/dl（0.8–22.08mg/dl）であり、CRPが陰性化するまでに要した平均日数は52.2日（38–110日）であった。また、全例でPED手術後に追加手術を必要としなかった（表2）。

### 症例提示（症例1）

76歳女性、基礎疾患：Parkinson病、高血圧があり、発症に関与した疾患としては尿路感染から発症した腎盂腎炎が考えられた。抗生剤（CTRX）を投与されていたが、症状の増悪あり当科紹介となった。MRI上L4/5の化膿性腰椎炎と腸腰筋膿瘍を認めた。CRP：22.1mg/dl、

表1 患者背景

	症例1	症例2	症例3	症例4	症例5
年齢	76	61	47	74	77
性別	女	男	男	男	女
罹患レベル	L4/5	L4/5	L3/4	L3/4	L1/2
既往歴	パーキンソン病 高血圧	なし	糖尿病 アルコール性肝障害	前立腺癌 腰部脊柱管狭窄症 頰椎症性脊髄症 高血圧 緑内障 変形性膝関節症	慢性腎不全 胃癌 高血圧 痛風 腰椎椎間板ヘルニア
培養	<i>Escherichia coli</i>	不明	<i>Candida albicans</i>	不明	<i>Streptococcus mitis, oralis</i>
腸腰筋膿瘍	有	有	有	有	有

表2 治療経過

	症例1	症例2	症例3	症例4	症例5
手術までの期間（日）	15	11	11	14	12
術前CRP（mg/dl）	22.1	10.2	6.3	13.8	0.8
CRP陰性下までの期間（日）	110	38	60	21	32
抗生剤および抗真菌薬	CTRX→ CTM→ MINO+STFX	LVFX+CLDM+ RFP→ LVFX+CLDM+ ST→ LVFX+ST+DAP	Fluconazole→ Micafungin→ CLDM+DAP+ Voriconazole	MINO+CEZ	CLDM→ MEPM→ LVFX

CTRX: Ceftriaxone（商品名ロセフィン）CTM: Cefotiam（商品名セフォチアム）MINO: Minocycline（商品名ミノマイシン）STFX: Sitaflaxacin（商品名グレースピット）LVFX: Levofloxacin（商品名クラビット）CLDM: Clindamycin（商品名ダラシン）RFP: Rifampicin（商品名リファジン）ST: Sulfamethoxazole Trimethoprim（商品名バクタ）DAP: Daptomycin（商品名キュビシン）CEZ: Cefazolin（商品名セファゾリン）MEPM: Meropenem（商品名メロペン）

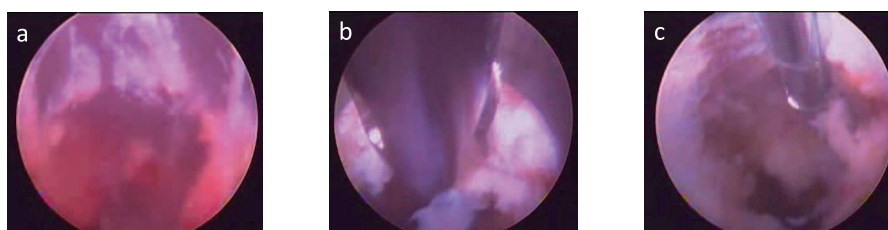


図2 内視鏡所見  
a. 鉗子で debridement  
b. 赤褐色の膿瘍  
c. バイポーラで肉芽組織を蒸散

血液培養から大腸菌が検出された。化膿性腰椎炎と腸腰筋膿瘍による著しい疼痛と40度の発熱のため安静臥床も状態であった。抗生物質投与のみでは改善傾向が乏しく、外科的介入の必要性が考えられ PED を施行した。PED 施行までの期間は15日を要した結果であった。

術中内視鏡所見では、赤褐色の膿瘍と肉芽を認めた。鉗子を用いて、これらの病変を可能な限り切除し、生理食塩水を用いて十分に洗浄を行った (図2)。

術後も経静脈的・経口的に抗生剤の投与を継続。CRPの上昇を認めてから110日後にCRPが陰性化。その後1ヵ月間は症状および画像上の所見が改善するまで継続した。術後9ヵ月の腰痛は消失し、介助歩行も可能となりMRI画像でも炎症所見が改善していた (図3)。

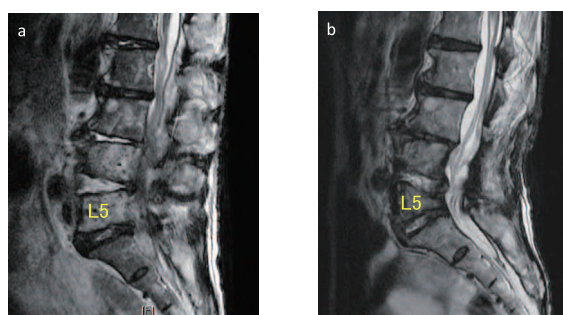


図3 MRI 所見  
MRI T2 WI sagittal view  
a. 手術前  
b. 手術後9ヵ月

## 考 察

化膿性脊椎炎に対して PED が治療に有効な点は (1) 感染巣を直接洗浄可能な点, (2) 鏡視下に直接感染巣を観察可能な点, (3) 局所麻酔下に最小限の侵

襲で安全に施行可能な点が上げられる。一方問題点は

(1) 横隔膜および肺があるレベル, 第一腰椎より頭側では PED 施行困難である点, (2) PED 施行できる施設が限られているなどが上げられる。(2) PED 施行できる施設が限られている点は今後, 施設間での見学やサージカルトレーニングを推進し普及させることが可能である。また, PED 施行までの期間に日数を要している理由は, 感染の focus が脊椎であると診断しにくい点や保存的加療が優先されることが推測された。

## 結 語

経皮的内視鏡下椎間板ヘルニア摘出術 (PED; Percutaneous endoscopic lumbar discectomy) は化膿性腰椎炎に対し他の治療法と比べて有用であり, また全身状態が悪く全身麻酔が困難な例においても有効な治療方法と考えられた。

## 文 献

- 1) Yu, W. Y., Siu, C., Wing, P. C., Schweigel, J. F., Jetha, N.: Percutaneous suction aspiration for osteomyelitis. Report of two cases. *Spine*, 16 : 198-202, 1991
- 2) Ito, M., Abumi, K., Kotani, Y., Kadoya, K., Minami, A.: Clinical outcome of posterolateral endoscopic surgery for pyogenic spondylodiscitis (results of 15 patients with serious comorbid conditions) *Spine*, 32(2) : 200-6, 2007
- 3) Hsu, L.C., Tseng, T.M., Yang, S.C., Chen, H.S., Yen, C. Y., Tu, Y.K.: Bilateral portal percutaneous endoscopic debridement and lavage for lumbar pyogenic spondylitis. *Orthopedics.*, 38(10) : e856-63, 2015

## *Clinical outcome of percutaneous endoscopic lumbar surgery for pyogenic spondylitis*

*Daiki Nakajima<sup>1,2)</sup>, Kosaku Higashino<sup>2)</sup>, Tomoya Terai<sup>3)</sup>, Toshinori Sakai<sup>2)</sup>, Yoichiro Takata<sup>2)</sup>, Kazuta Yamashita<sup>2)</sup>, Mitsunobu Abe<sup>2)</sup>, Fumio Hayashi<sup>2)</sup>, Masatoshi Morimoto<sup>2)</sup>, Tatsuhiko Henmi<sup>3)</sup>, and Koichi Sairyo<sup>2)</sup>*

<sup>1)</sup>*The post graduate education center, Tokushima University hospital, Tokushima, Japan*

<sup>2)</sup>*Department of Orthopedics, Institute of Biomedical Sciences, Tokushima University Graduate School, Tokushima, Japan*

<sup>3)</sup>*Orthopedic surgery, Naruto hospital, Tokushima, Japan*

### SUMMARY

The number of pyogenic spinal infections has been increasing in the past few decades. The main reason for increasing of cases is increasing of immunosuppressed patients, such as diabetes mellitus, neoplastic disease, collagen disease or chronic renal failure. Some immunosuppressed patients with pyogenic spinal infection were resistant to an antibiotic treatment and they were not able to undergo major spinal surgery due to their poor general conditions.

Percutaneous endoscopic lumbar discectomy (PED) is performed under local anesthesia and requires an 8 mm skin incision. PED is the least invasive disc surgery procedure, especially for poor general condition patients with pyogenic lumbar spondylitis. The purpose of this study is to evaluate effect of PED procedure for pyogenic spondylitis.

Four male and one female pyogenic spondylitis underwent PED surgery under local anesthesia. The mean age was  $67.0 \pm 12.9$  (47–77). The number of complications for 4 patients is as follows ; 2 malignant tumor, 3 hypertension, 1 diabetes mellitus, 1 liver cirrhosis and 1 Parkinson disease. Causative bacteria were identified in the blood or the biopsy specimens. We performed the debridement of the infected disc and of the partial endplate in the lumbar spine. Approximately 3000–5000 milliliter saline was used for irrigation.

The mean day from diagnosis to surgery was 12.6 days (11–15 days). Post operative courses of all patients were successful. The mean day to turn CRP negative after surgery is 52.2 days (38–110 days). There was no complication and no additional surgery after debridement using PED procedure.

The PED procedure is superior to other treatments in terms of directly debridement and lavage the infected sites. The most advantage of PED procedure is able to directly observe on clear vision under endoscope. Moreover, PED surgery can be safely performed under local anesthesia and requires the least invasion. This procedure can be applied to the poor general condition's patients.

Key words : percutaneous endoscopic lumbar discectomy (PED), local anesthesia, pyogenic spondylitis