

血尿 - 泌尿器科の立場から -

橋本寛文

麻植協同病院泌尿器科

(平成12年4月20日受付)

はじめに

最近の検診制度の普及とともに、偶然発見される無症候性血尿の精査を求めて受診する患者は年々増加している。血尿を来す泌尿器科疾患は多岐にわたり、悪性腫瘍、尿路結石症、尿路感染症などさまざまである。しかし、画像診断や内視鏡検査が進歩普及した現在でも、血尿の原因疾患の診断がつかない例は少なくなく、このような患者を「異常なし」として放置するのは、泌尿器科医として不安が残るものである。すなわち、後に見落とした重篤な疾患が進展する危険性があるからである。そこで、原因不明の血尿患者には定期的な経過観察を行い、重篤な疾患の見落としを避ける必要がある。本稿では、血尿の原因となる泌尿器科疾患について概説し、原因不明の無症候性血尿患者に対する経過観察の方法について私見を述べる。

I. 血尿の原因となる泌尿器科疾患

1. 尿路悪性腫瘍

a) 尿路上皮癌(膀胱癌, 腎盂尿管癌)

膀胱癌における主徴候は無症候性肉眼的血尿で約85%にみられるが、9.6%の症例では初発症状が無症候性顕微鏡的血尿のみであったという報告もある¹⁾。また、腎盂尿管癌でも、最も頻度の高い徴候は肉眼的血尿で73%の症例でみられる²⁾。

診断

- 1) 尿細胞診: 尿沈渣中に悪性移行上皮細胞を検索する。Gradeの高い腫瘍ほど陽性率が高い。
- 2) 排泄性尿路造影(IVP: Intravenous Pyelography, DIP: Drip Infusion Pyelography): 尿路上皮癌を疑わせる場合はすべて適応となる。上部尿路の異常を検索するには適しており、反対側の腎の病

変や機能についても評価できる。ある程度以上の大きさの膀胱癌では、膀胱部に陰影欠損を認める。

- 3) 逆行性腎盂造影(RP: Retrograde Pyelography): IVPやDIPでは造影力が弱く、情報量が少ない場合、尿管カテーテル法により直接腎盂尿管を造影すれば、確定診断が得られることが多い。
- 4) 超音波ガイド下直接腎盂造影: 経皮的に腎盂を穿刺造影すれば、RPと同様の所見が得られる。
- 5) 内視鏡検査(膀胱鏡, 腎盂尿管鏡): 膀胱鏡は膀胱癌が疑われるすべての症例に施行され、同時に生検を行うこともできる。腎盂尿管癌が疑われる症例では硬性および軟性尿管鏡により直接観察することが可能である。
- 6) 超音波検査: 経腹的あるいは経尿道的に行う。苦痛なく施行できる利点がある。
- 7) CT, MRI: 腫瘍の深達度や他臓器への転移を検索するのに有用である。
- 8) 尿中癌抗原の検出: 最近保険適用となり、侵襲なく検査できることから利用されるようになってきた。

治療

表在性膀胱癌の多くは経尿道的膀胱腫瘍切除術(TUR-Bt: Transurethral Resection of Bladder tumor)が行われ、浸潤性膀胱癌では膀胱全摘術兼尿路変更術が行われる。腎盂癌, 尿管癌の標準術式は腎尿管全摘術兼膀胱部分切除術である。また、抗癌剤の膀胱内注入や動注療法も行われる。膀胱上皮内癌ではBCG(Bacillus Calmette Guerin)の膀胱内注入が行われることが多い。

経過観察

TUR-Btを施行した患者では膀胱鏡による定期検査が重要であり、血尿の有無の観察は尿細胞診とともに再発の発見に有力な方法である。

b) 腎細胞癌

古典的な三主徴は、疼痛、血尿、腹部腫瘍であるが、最近では検診における腹部超音波検査で発見される偶発癌が多くなっている。

診断

- 1) 排泄性尿路造影 (IVP, DIP): 他の原因を否定するために必ず施行すべき検査である。腎細胞癌は腎実質の異常陰影や腎盂腎杯の変形としてとらえられる。
- 2) 超音波検査: 腎実質の充実性腫瘍や嚢胞性腫瘍を鑑別するのに有用である。超音波ガイド下に腫瘍を生検することもある。
- 3) CT, MRI: 超音波検査などにより充実性腫瘍が疑われた場合、必ず施行すべき検査である。周囲への浸潤や静脈内腫瘍血栓、他臓器への転移などが診断できる。
- 4) 腎動脈造影: 他の検査法の進歩により重要性は低くなっているが、単腎に発生した腎細胞癌では術前に血管支配を知るために是非必要である。

治療

可能な限り、根治的腎摘除術を施行する。転移巣に対してはインターフェロン療法も行われるが、有効性は十分とはいえず、しばしば外科的切除が行われる。

c) 前立腺癌

早期癌では無症状であることが多いが、局所において進行してくると尿路閉塞症状や血尿が出現する。近年、日本人でも増加傾向にあり、スクリーニング検査としての PSA: Prostate Specific Antigen (前立腺特異抗原) により、早期癌が発見されるようになった。

診断

- 1) 直腸内指診: 前立腺癌の多くは直腸内指診により病変を触知することができ、大きさや被膜外への浸潤もある程度は判定可能である。
- 2) 経直腸的超音波検査 (TRUS: Trans Rectal Ultra Sonography): 病巣のほとんどは低エコー領域としてとらえられる。また、針生検は TRUS 下に施行すれば正確に行える。
- 3) PSA: 前立腺癌の腫瘍マーカーとして有用である。最近では、検診の項目に取入れられることが多く、前立腺癌の早期発見に役立っている。また、癌の再燃に際して再上昇するため治療中、治療後

の経過観察においても役立つ。なお、前立腺肥大症の腺腫が大きい場合や急性前立腺炎においても上昇する。

- 4) 針生検: 前立腺癌の確定診断となる。TRUS 下に施行する。
- 5) CT, MRI: stage 診断には欠かせない。すなわち、リンパ節や他臓器への転移を確認するのに適している。
- 6) 骨シンチグラフィ: 前立腺癌は骨転移をきたしやすいため必ず施行すべき検査である。

治療

病変が前立腺にとどまっていれば、根治的前立腺全摘術を施行する。ホルモン療法は効果が高く、最近では TAB (Total Androgen Blockade) 療法が主流である。放射線療法、化学療法も行われる。

2. 尿路結石症

多くの場合顕微鏡的あるいは肉眼的血尿を認める。また、尿沈渣において明らかな尿路感染症を合併していなくとも膿尿を認めることが多い。以下に診断治療における要点を挙げる。

- 1) 血膿尿をみることが多い。
- 2) 腎膀胱部単純写真 (KUB: Kidney Ureter and Bladder) ではレ線陰性結石 (尿酸結石、シスチン結石等) は撮影されない。
- 3) 仙痛発作時に排泄性尿路造影を行っても、腎盂尿管の描出が得られないが、これをもって急性腹症の原因を尿管結石と診断することもできる。この場合、数時間後の Delayed DIP にて尿管結石による閉塞部位を知ることがある。
- 4) 結石介在部位が不明な場合、単純 CT により判明することがある。
- 5) 閉塞が高度で高熱のある場合は、経皮的腎瘻造設術を行う。
- 6) 結石の治療は ESWL (Extracorporeal Shock Wave Lithotripsy, 体外衝撃波結石破砕術) が第一選択であるが、尿管鏡による結石破砕もあわせて行うことができる。膀胱結石では経尿道的に手術を行うことが多い。

3. 尿路感染症

尿沈渣では膿尿が主体であるが、肉眼的血尿を伴うことも珍しくない。急性期には抗生物質による治療を行い、

難治性，再発性であるなど複雑性尿路感染症が疑われる場合には排泄性尿路造影や超音波検査などを施行し，原因疾患があれば，その治療を行う。

4．尿路外傷

泌尿器科医が扱う血尿の中では，緊急性の高いものであり，迅速な診断と治療が必要である。

- 1) 腎外傷：尿路外傷の中でも最も頻度が高いが，その85%は開腹術の必要はなく，保存的治療が可能なが多い。残りの15%は腎周囲や後腹膜に大きな血腫を形成したり尿漏を形成し，外科的処置の対象となる³⁾。特に，腎血管の損傷を起している場合には，緊急性が高い。
- 2) 尿管外傷：骨盤腔内の手術や尿管カテーテル，尿管鏡など医原性に起こりうる。尿管ステントを挿入したり，外科的に吻合を行う。
- 3) 膀胱外傷：多くは，骨盤骨折に合併して起こるが，放射線性膀胱炎の晩期合併症としての膀胱自然破裂もしばしば経験する。膀胱造影により，腹腔内破裂か後腹膜腔破裂かを鑑別し，修復手術を施行し，膀胱瘻を造設する。
- 4) 尿道外傷：骨盤骨折に合併することが多く，外尿道口よりの出血は最も重要な所見である。留置カテーテルを挿入できなければ，膀胱瘻を造設し，数日から数週後に尿道再建術を行うが，可能であれば，直ちに再建することもある。

5．その他の腎出血

- 1) 腎動静脈瘻：多くは後天性で，腫瘍，外傷，腎実質手術，腎生検などにより起こり，血尿は約30%程度にみられるとされる。高血圧を合併することが多く，その原因は動静脈瘻より末梢の乏血によるレニン分泌過剰と venous return の増大による心拍出量の増加とされる。
- 2) 腎動脈塞栓症：側腹部の仙痛発作と血尿を伴う。排泄性尿路造影で患腎は描出されないが，腎動脈造影により確定診断される。

II．比較的稀だが注意すべき泌尿器科疾患

1．嚢胞性腎疾患（嚢胞腎，腎嚢胞）

血尿の機序として，嚢胞の尿路への破裂，嚢胞による腎組織の圧迫，阻血，うっ血が想定される。肉眼的血尿

を初発症状とする嚢胞腎症例もある。

2．前立腺肥大症

血尿を主訴とする前立腺肥大症は稀であるが，腫大した腺腫が膀胱粘膜を圧迫，伸展させて血管を脆弱化し，努責排尿時には出血しやすい。

3．Nutcracker phenomenon

左腎静脈が，腹部大動脈とその腹側を走る上腸間膜動脈に挟まれて圧迫され，左腎静脈内圧の上昇により肉眼的血尿を呈する（図1）。

診断

- 1) 膀胱鏡による尿管口よりの出血の確認（左腎出血）
- 2) 超音波検査（図2），CT

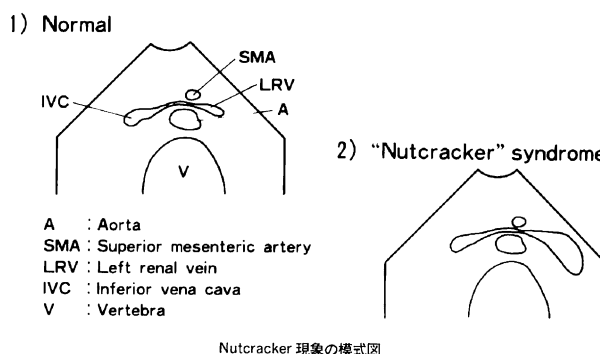


図1 Nutcracker phenomenon のシエーマ

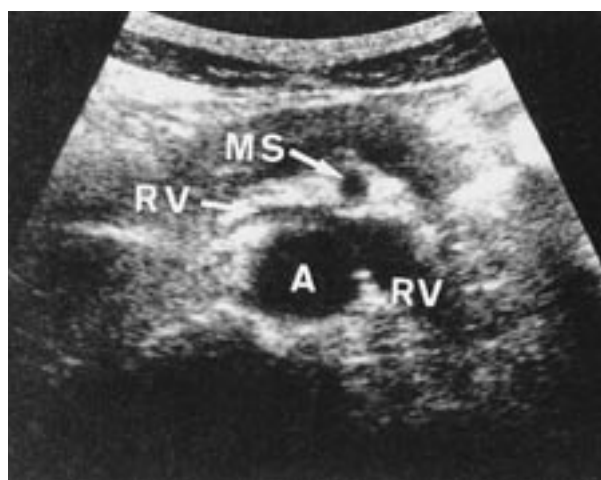

図2 超音波検査：左腎静脈（RV）は腹部大動脈（A）と上腸間膜動脈（MS）の間で著名に左迫されている。

3) 腎静脈造影にて左腎静脈の拡張と側副路の形成をみる(図3)

4) DSA (Digital Subtraction Angiography) による静脈系の観察

治療

腎盂内硝酸銀焼灼, 下大静脈・左腎静脈新吻合術を施行することもあるが, 一般的には経過観察することが多い。

4. 薬剤性膀胱炎

1) シクロホスファミド(エンドキサン)イホスファミド(イフォマイド)による出血性膀胱炎

これらの尿中代謝物であるアクロレインが膀胱粘膜と接触して膀胱の局所障害(出血性膀胱炎)をきたす。メスナ(ウロミテキサン)はこの膀胱障害を抑制するため, これらの薬剤を使用する際にはメスナの併用が望ましい。

2) トラニラスト(リザベン)による好酸球性膀胱炎
気管支喘息の治療薬のトラニラストがアレルギー

による無菌性膀胱炎をきたすことがある。

5. 放射線性膀胱炎

放射線治療(コバルト照射)後, 10年から20年を経て硝子様変性, 線維化による萎縮, 潰瘍化をきたす。膀胱腔瘻などの瘻孔形成や膀胱自然破裂などをきたしやすい。

Ⅲ. 無症候性血尿患者の経過観察の方法と期間

血尿患者の外来診療において初診を含め2, 3回の受診により診断のつかないことはよく経験されることである。この場合血尿が肉眼的か顕微鏡的かにより経過観察の方法と期間は当然変わってくる。すなわち, 肉眼的血尿では後に悪性腫瘍と診断される頻度が顕微鏡的血尿に比し高いことからより厳重な経過観察が必要となる。顕微鏡的血尿では糸球体疾患が多く含まれることが予想されるが悪性腫瘍の存在することも否めない。そこで, 経過観察の方法や期間を考える前に, 血尿とはどういうものなのかを考えてみる。

血尿とは文字通り「尿中に赤血球が混じた状態」と定義される。肉眼的血尿は尿1リットル中に1cc以上の血液が混入した時にみられ, 顕微鏡的血尿とは400倍鏡検で1視野3個以上の赤血球が存在することをいう。我々は外来診療において尿沈渣を見る時, 血尿の原因疾患が泌尿器科疾患なのか内科的疾患(糸球体疾患)なのかをまず考えるものである。このような時, 尿中赤血球形態の観察は血尿が尿路由来なのか糸球体由来なのかを鑑別するのに有用である。すなわち変形赤血球(特にドーナツ状)は糸球体由来, 円状赤血球は尿路由来とされる。糸球体性血尿は糸球体基底膜の種々の大きさの断裂部位からすりぬけるため, 種々の程度の変形赤血球が尿腔へ出ると考えられている。その方法は位相差顕微鏡や走査電顕による観察が確実とされているが, 判定に時間がかかったり, 高価であったりと一般的でない。そこで, 私は血尿患者を診る場合, 通常的光学顕微鏡により赤血球形態を観察しているが, 十分に評価可能である。この方法は, 画像診断や内視鏡検査で泌尿器科疾患の診断がつかない場合, ある程度糸球体疾患を念頭に置き経過観察ができる利点がある。

次に, 無症候性血尿の原因疾患を考える時, どのような注意点があるのか諸家の報告を参考に述べてみる。経験的に, 肉眼的血尿が顕微鏡的血尿に比し悪性腫瘍を始

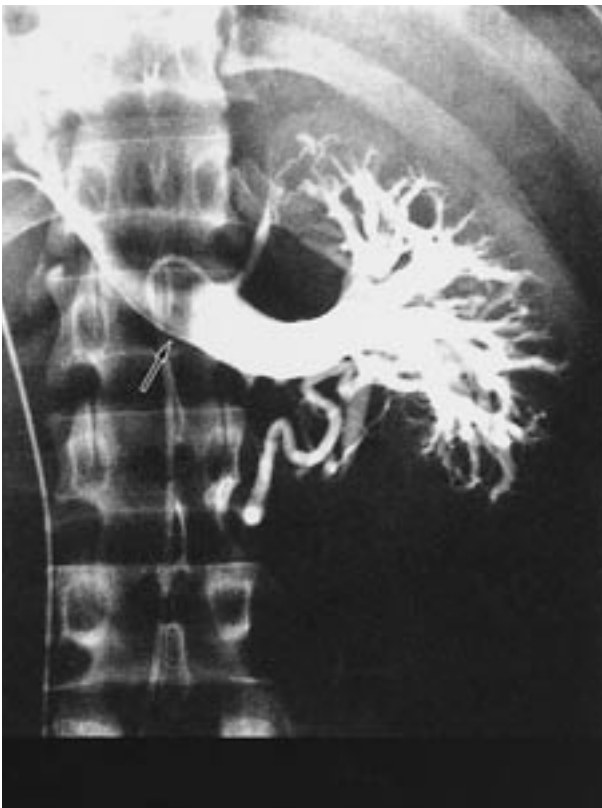

図3 左腎静脈造影: 左腎静脈には上腸間膜動脈の圧痕が見られる()。腎静脈本幹から下大静脈への還流不良を認め, 腎門部からの側副血行路を見る。

めとする重篤な疾患を含んでいることが多いが、村上らは無症候性肉眼的血尿の25.5%が悪性腫瘍であったとしている⁴⁾。このことは肉眼的血尿患者では、最初の検査で原因が不明であったとしても、厳重な経過観察の必要性のあることを物語るといえよう。一方、顕微鏡的血尿患者では、原因不明のことが多く、約半数で診断がつかないとの報告が多い。しかし、顕微鏡群でも悪性腫瘍と診断される患者が2.3%⁵⁾から8.3%⁶⁾と決して少なくない頻度の報告がされていることは経過観察の重要性を物語っており、われわれへの警鐘と考えなければならない。また、無症候性顕微鏡的血尿の診断において原因不明がなかったという報告があるが、この報告では内科的疾患が非常に多く、われわれが原因不明としている患者群には多数の糸球体疾患が含まれている可能性を示している。実際、泌尿器科的検査で異常の認められなかった65人の無症候性顕微鏡的血尿患者に腎生検を行い51人(78%)にIgA腎症などの糸球体疾患を診断したとする報告⁷⁾もある。しかし、侵襲の大きい腎生検を全例に行うことは不可能である。そこで、前述の赤血球形態の観察が有用となってくる。いずれにせよ、無症候性血尿では悪性腫瘍のような重篤な疾患を念頭に置きながら検査を進めることが重要である。

次に、経過観察の方法とその期間について考えてみる。泌尿器科的諸検査を行っても確定診断がつかなかった場合、3ないし6ヵ月毎の定期的検査により、初回の検査で見落としした可能性のある疾患の発見に努めなければならない。諸家の報告をまとめると、検査法については、検尿は3ないし6ヵ月毎、尿細胞診は3ヵ月ないし1年毎というのが一般的で、内視鏡検査、超音波検査、IVP、DIPなどは1年毎に行うとする報告が多い^{8,9)}。しかし、経過観察中に確定診断が得られる頻度は非常に低いと考えられ、Murakamiら⁵⁾は、1034名の無症候性顕微鏡的血尿患者のうち、確定診断の得られなかった563名と、前立腺肥大症や腎嚢胞などの低意義疾患と診断された246名の計809名のうち、1年以上経過観察し得た421名中、22名が後に確定診断を得たとし、この中で4名が、悪性腫瘍(膀胱癌3名、前立腺癌1名)であり、経過観察の必要性を説いている。また、3年以上経て新たに診断がついた例はなかったことより、経過観察すべき期間は3年で十分としている。著者は、肉眼的血尿の場合には、月1回の受診時に検尿、尿細胞診を3ないし4回行い、以後は3ヵ月に1回の受診を指導している。画像診断は必要に応じて行っているが、膀胱鏡検査は年齢を考

慮して行うことにしている。ただし、経過中、肉眼的血尿が出現した場合には精査する必要があると考えている。経験的に、悪性腫瘍の場合は1年以内に診断がつくことが多いと思われるので3年経過をみれば問題はないと考えられる。顕微鏡的血尿の場合には、前述の他の報告者と同様の経過観察の方法をとっている。最後に、患者が定期的に受診するように指導することの重要性を付け加えておく。

おわりに

精査をしても診断のつかない無症候性血尿の患者に対する経過観察の重要性は言を待たない。しかし、どの方法で、どのくらいの間隔で、いつまで経過観察をすればよいかについてはさまざまな意見があると思われる。本稿では私見を述べたが、今後、泌尿器科医のみならず内科医にとっても、血尿患者に対するより一般的な指標が示されるべきであろう。なぜならば、今後ますます検診制度が普及し、精査を求める無症候性血尿患者の増加が予想されるからである。

文 献

- 1) 服部良平, 松浦治, 竹内宣久, 他: 膀胱腫瘍における顕微鏡的血尿の意味, 日泌尿会誌 81: 414-419, 1990
- 2) Murphy, D.M., Zincke, H., and Furlow, W.L.: Management of high grade transitional cell Cancer of the upper urinary tract. J. Urol., 135: 25-29, 1981
- 3) McAninch, J.W.: Injuries to the genitourinary tract. Smith's General Urology: 308-326, 1992
- 4) 村上信乃, 五十嵐辰男: 泌尿器科における無症候性血尿患者の経過観察の方法と期間は? . 腎と透析 34: 401-403, 1993
- 5) Murakami, S., Igarashi, T., Hara, S., and Shimazaki, J.: Strategies for asymptomatic Microscopic hematuria: A prospective study of 1034 patients. J. Urol., 144: 99-103, 1990
- 6) Messing, E.M., Young, T.B., Hunt, V.B., and Roecker, E.B.: Home screening for hematuria.: Results of a multiclinic study. J. Urol., 148: 289-294, 1992
- 7) Copley, J.B., and Haasbargen, J.A.: Idiopathic hematuria: A prospective evaluation. Arch. Intern. Med., 147:

- 434-438, 1987
- 8) 相模浩二：泌尿器科領域における血尿の臨床的検討
- 無症候性顕微鏡的血尿を中心に - 西日泌尿 54 :
1243-1248, 1992
- 9) 寿美周平：無症候性顕微鏡的血尿232例の臨床的検討 . 臨泌 41 : 143-148, 1979

Hematuria -from a urologic point of view-

Hirofumi Hashimoto

Department of Urology, Oe Kyodo Hospital, Tokushima, Japan

SUMMARY

In patients without significant urologic symptoms, microscopic hematuria is occasionally detected on routine urinalysis. Patients with microscopic hematuria detected at a health examination or screening urinalysis, who were advised by a consulted urologist, were increased recently. In spite of undergoing a full urological evaluation, there are many patients that urologists can not detect the origin of microscopic hematuria. Once asymptomatic microscopic hematuria is established and no etiological cause is identified, we must follow the patient. In this short review, I explained the several urologic diseases that cause microscopic hematuria and mentioned how to do follow-up patients with microscopic hematuria.

Key words : microscopic hematuria, malignant tumor, urinary tract infection, urolithiasis, nutcracker phenomenon