

症例報告

膵頭部膵管内乳頭腫瘍に対し膵頭十二指腸第Ⅱ部切除術を行った1例

佐々木 克哉, 三宅 秀則, 藤井 正彦, 小笠原 卓, 安藤 勤,
田代 征記

徳島大学医学部器官病態修復医学講座臓器病態外科学分野

(平成14年3月7日受付)

(平成14年3月19日受理)

症例は42歳, 男性。集団検診で, 膵頭部嚢胞性腫瘍を指摘された。腹部超音波, 膵管内超音波検査で膵頭部に4 cm大の多房性嚢胞性病変を認め, 肥厚した隔壁構造がみられたが, 明らかな隆起性病変はなかった。MRCPでは主膵管に連続するブドウの房状の多房性嚢胞性病変を認めた。内視鏡的逆行性膵胆管造影で乳頭は開大し, 粘液排出がみられた。主膵管は瀰漫性に拡張し, 主膵管と交通する嚢胞性病変を認めた。以上から, 膵頭部分枝膵管から発生した膵管内乳頭腫瘍で, 腺腫もしくは過形成と診断した。悪性は否定的と思われ, 縮小手術にとどめる方針とし, 下部胆管, 膵頭十二指腸第Ⅱ部切除術を行った。病理組織所見は慢性膵炎を伴う腺腫様過形成と診断された。術後早期の胃液停滞, 体重減少はみられなかった。明らかな悪性所見を疑う症例以外は機能温存を目的とした縮小手術を試みるべきで, 腺腫もしくは過形成を疑う症例に対して, 本術式は有用であった。

緒言

IPMT (intraductal papillary mucinous tumor) は粘液を産生する上皮が乳頭状に増殖した膵管内腫瘍であり, 本邦の膵癌取り扱い規約による膵管内乳頭腫瘍¹⁾と同義語として解釈されている。IPMTは病理学的に過形成, 腺腫, 非浸潤癌, 浸潤癌と多彩な組織像を呈し膵管内発育, 膨張性発育という特徴を有している²⁾。今回我々は, 腺腫様過形成の病理像を呈した膵管内乳頭腫瘍の1例に膵頭十二指腸第Ⅱ部切除術を施行したので若干の文献的考察を加えて報告する。

症例

症例: 42歳, 男性。

既往歴: 41歳時に甲状腺腫で甲状腺部分切除術を施行された。

現病歴: 平成11年12月に集団検診で腹部超音波検査(以下 AUS)を行い, 膵頭部嚢胞性腫瘍を指摘された。精査目的で当院内科に紹介となり, 内視鏡的逆行性胆管膵管造影(以下 ERCP)を行い, 膵管内乳頭腫瘍を疑われた。手術目的で当科紹介となり, 平成12年4月21日に入院した。

入院時現症: 身長168cm, 体重72kg。下腹部は平坦軟で腫瘤等触知しなかった。

入院時血液生化学所見: PFDテストが63.4%とやや低下していたが, その他異常所見はみられなかった。膵液中 K-ras codon12変異, テロメラーゼ活性も陰性であった(表1)。

AUS, IDUS(膵管内超音波検査): 膵頭部に4 cm大の多房性嚢胞性病変を認めた。肥厚した隔壁構造がみられたが, 嚢胞内に明らかな隆起性病変はみられなかった(図1)。

腹部MRI検査, MRCP: T2強調画像で内部に隔壁を有する high intensity mass 認め, MRCPでは主膵管に連続するようにブドウの房状の多房性嚢胞性病変を認めた(図2)。

ERCP: 乳頭は著明に開大し, 粘液排出がみられた。主膵管は瀰漫性に拡張し, 主膵管と交通する嚢胞性病変を認めた(図3)。

また, 造影ダイナミックCTでは後期相でやや, 嚢胞内の隔壁に造影効果がみられた。腹部血管造影では, 動脈, 門脈への浸潤像はみられず, 腫瘍濃染像もみられな

表1 入院時血液生化学所見

WBC	8400	/ μ l	TP	7.8	g/dl
RBC	518×10^4	/ μ l	Alb	4.6	g/dl
Hb 1	6.4	g/dl	BUN	9	mg/dl
Hct	48.0	%	Cre	0.66	mg/dl
Plt	24.4×10^4	/ μ l	Na	142	mEq/l
GOT	16	IU/l	K	4.1	mEq/l
GPT	16	IU/l	Cl	105	mEq/l
LDH	137	IU/l	トリブシン	245	ng/ml
T-bil	0.4	mg/dl	エラスターゼ I	113	ng/dl
D-bil	0.1	mg/l	ガストリン	43.1	pg/ml
ALP	264	IU/l	CEA	3.3	ng/ml
γ GTP	31	IU/l	AFP	4	ng/ml
Che	299	U/l	CA19-9	<5	ng/ml
CPK	114	IU/l	DUPANII	50未満	
AMY	62	IU/l	膵液 CA19-9	2794	ng/ml
P-AMY	25	IU/l	膵液 K-ras codon12 (-)		
TCho	185	mg/dl	テロメラーゼ活性 (-)		
TG	126	mg/dl	PFD test	63.4%	

かった。

以上の所見から、膵頭部の分枝膵管から発生した膵管内乳頭腫瘍で、嚢胞の大きさが4 cmと大きいこと、明らかな隆起性病変がみられないことから腺腫もしくは過形成と診断した。悪性是否定的と思われ経過観察も考慮したが、患者の強い希望もあり、平成12年5月16日に手術を行った。

手術所見：膵頭部背側に弾性軟な4 cm大の多房性嚢胞性病変を認めた。悪性是否定的であり、縮小手術にとどめる方針とし、胆道、十二指腸温存膵頭部切除術を行った。切除終了時点で総胆管下部、十二指腸乳頭部の血流が悪く、術後狭窄、穿孔をきたす恐れがあったため、下部胆管、十二指腸第Ⅱ部切除術を追加した(図4a)。再建はRoux-en-Y法で空腸を挙上し、膵管空腸粘膜吻合、胆管空腸吻合を行い、十二指腸端々吻合を行った(図4b)。

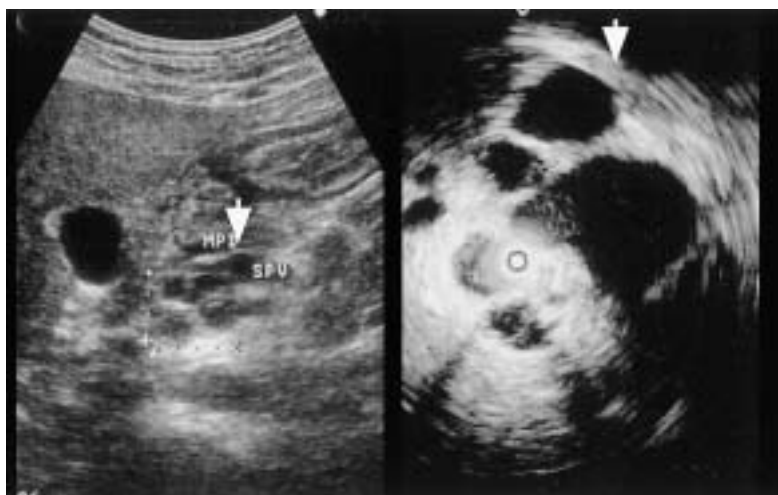

図1 AUS, IDUS (膵管内超音波検査)
膵頭部に隔壁構造を有する4 cm大の多房性嚢胞性病変を認めた(↓)。

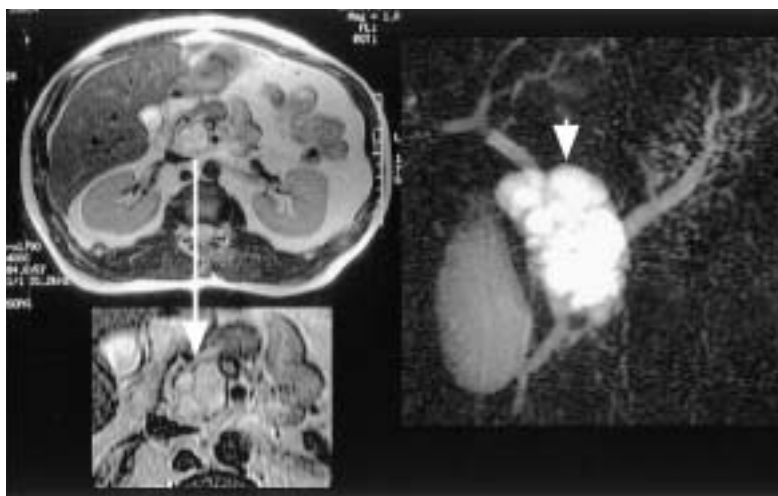

図2 腹部MRI検査, MRCP
T2強調画像で内部に隔壁を有するhigh intensity mass認め、MRCPではブドウの房状の多房性嚢胞性病変を認めた(↓)。

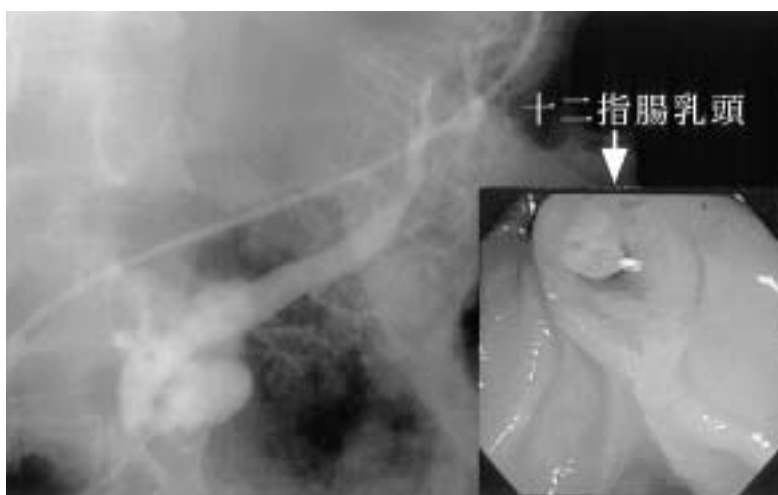


図3 ERCP
乳頭は著明に開大し粘液排出がみられ(↓), 主膵管は瀰漫性に拡張し, 嚢胞性病変を認めた。

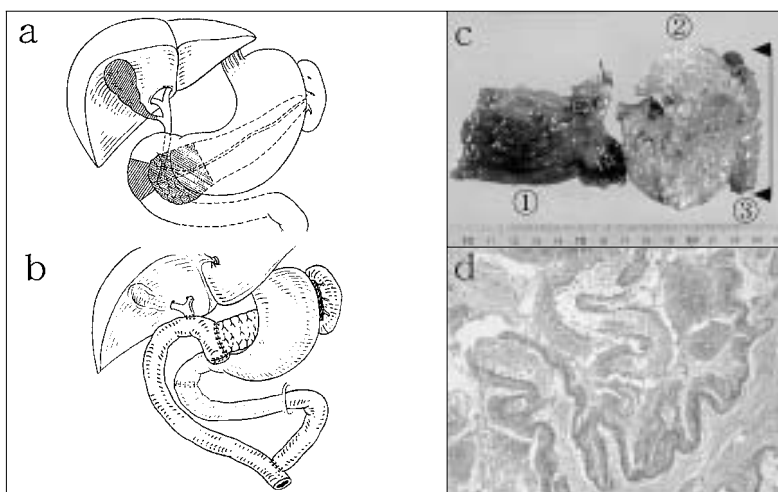


図4
a ; 膵頭十二指腸第Ⅱ部切除範囲
b ; 再建図
c ; 摘出標本
①十二指腸第Ⅱ部, ②膵頭部, ③嚢胞性病変
d ; 病理組織像
乳頭状増殖を示す粘液産生性高円柱上皮細胞からなり, 内腔が粘液産生により拡張していた。

病理組織所見：軽度異型を示す粘液産生性高円柱上皮細胞からなり，乳頭状増殖を示していた。上皮の増殖の著しい部分や内腔が粘液産生により拡張している部位がみられた。悪性所見はみられず，慢性膵炎を伴う腺腫様過形成と診断された（図4d）。

術後経過：合併症もなく順調に経過した。食事の摂取も良好であり，幽門輪温存膵頭十二指腸切除術（以下PpPD）にみられるような，術後早期の胃内の胃液停滞，体重減少はみられなかった。術後46日目に退院し，退院後，即社会復帰できた。術後1年9ヵ月の現在QOLもよく健在である。

考 察

1980年に大橋ら³⁾は多量の粘液を産生し，粘液の貯留

による主膵管の拡張，十二指腸乳頭の腫大，乳頭開口部の開大，乳頭口からの粘液の排泄という特徴を持った膵癌を報告し，その後，粘液産生膵癌という名称が用いられてきた。粘液産生膵癌は膵管内を発育，進展して浸潤傾向が少なく切除率も高く予後の良い腫瘍として数多くの報告がなされてきた⁴⁾。粘液産生膵腫瘍は癌から過形成まで包括した臨床的な概念であり，1993年の膵癌取り扱い規約第4版¹⁾で膵管内乳頭腫瘍という項目がもうけられ，従来の浸潤性膵管癌と区別されることになった。膵管内乳頭腫瘍はさらに膵管内乳頭腺腫，膵管内乳頭腺癌（非浸潤性および微小浸潤性），上皮内癌に細分されている⁵⁾。膵管内乳頭腫瘍の予後は5年生存率が80%を越え予後は良好であるといわれている。眞栄城ら⁶⁾は各組織別にみた5年生存率では過形成例96%，腺腫例89%，境界病変例83%，非浸潤癌例73%，浸潤癌例53%であっ

たと報告している。しかし、膵外他臓器浸潤例では27.8%と通常の管状腺癌と同様に予後不良であり、悪性度、進行度に応じて縮小手術から拡大手術まで術式を慎重に決定する必要があると思われた。

膵管内乳頭腫瘍の治療方針は真口ら⁷⁾は原則として腺癌あるいは腺腫は手術適応、過形成は経過観察とし、主膵管型は手術適応で、分枝膵管型では①主膵管径7mm以上②拡張分枝径25mm以上③結節隆起径6mm以上を手術適応とし、それ以外は経過観察するとしている。自験例は分枝膵管型で主膵管径7mmで拡張分枝径40mmであったが、結節隆起はみられなかった。腺腫と過形成の鑑別は難しかったため患者に十分なインフォームドコンセントを行い、手術治療を希望されたため縮小手術を行う方針とした。膵管内乳頭腫瘍に対する手術として、加藤ら⁸⁾は十二指腸温存膵頭切除術を提唱している。良性疾患が疑われる場合にはできる限り臓器欠損をさけることが望まれ、本術式は再建も遺残膵の吻合のみで術後の縫合不全の危険性も少なく理想的な手術といえる。本術式では総胆管、十二指腸を栄養する血行の保全とドレナージ静脈の確保が最重要である。加藤らは十二指腸への栄養血管として前下膵十二指腸動脈(以下AIPD)、下部胆管の栄養血管として後上膵十二指腸動脈(以下PSPD)の温存が重要と述べている⁸⁾。AIPD、PSPDの膵臓枝を切離しながら十二指腸、胆管への流入血管を温存していくが、この際胆管の背面に入り込まないことが重要で胆管前壁の露出にとどめることが肝要であると述べている。自験例もまずこの術式を選択し、AIPD、PSPDを慎重に温存していき膵頭部を切除し得たが、胆管の背面が剥離され下部胆管周囲の結合組織が無くなったことで虚血性変化がみられた。術後の虚血による胆管、十二指腸の壊死あるいは狭窄が危惧されたため、中尾ら⁹⁾が提唱する膵頭十二指腸第Ⅱ部切除術を行うこととした。本術式は術後、十二指腸や胆管の壊死性穿孔を予防する術式として考案され、膵頭部の粘液産生膵腫瘍で膵実質浸潤を認めないものを中心に適応とされている。再建術式は中尾らは十二指腸端々吻合、胆管十二指腸吻合、膵胃吻合を推奨しているが、自験例では、術後胆管炎等の合併症を避けるため、Roux-en-Yで空腸を挙上し、膵管空腸粘膜吻合、胆管空腸吻合を行い、十二指腸は端々吻合を行った。術後の経過は良好であり、合併症もなく、食事の摂取も良

好であった。明らかな悪性所見を疑う症例以外では可能な限り機能温存を目的とした縮小手術を試みるべきであり、自験例のような術前に腺腫もしくは過形成を疑う症例に対しては、本術式は有用であると考えられた。

結 語

膵頭部分枝膵管に発生した膵管内乳頭腫瘍(腺腫様過形成)に対し、膵頭十二指腸第Ⅱ部切除術を行い、良好な術後経過をとった1例を経験したので報告した。膵管内乳頭腫瘍で良性病変、非浸潤性癌、微小浸潤癌ではできる限り臓器欠損をさけ消化吸収機能を維持する合理的術式を追求するべきであると考えられた。

文 献

- 1) 日本膵癌学会 編：膵癌取り扱い規約，第4版，金原出版，1993
- 2) 原太郎，山口武人，石原武，新島光起 他：IPMTの内科からみた治療方針 - IPMTの良悪性の鑑別診断 - ，胆と膵 21(7)：565-570，2000
- 3) 大橋計彦，田尻久雄，権藤守男：総胆管～膵管瘻を形成した膵嚢胞状腺癌の1切除例，Progress of Digestive Endoscopy，17：261-264，1980
- 4) 泉里友文，杉山政則，跡見裕：IPMT (Intraductal Papillary-Mucinous Tumor) の定義と分類，胆と膵 21(7)：527-532，2000
- 5) 大橋計彦：提唱者からみた“いわゆる粘液産生膵腫瘍”の15年，胆と膵，18(7)：609-613，1997
- 6) 眞栄城兼清，濱田義浩，中山吉福，谷博樹 他：Intraductal Papillary-Mucinous Tumor (IPMT) の予後，胆と膵 21(7)：579-586，2000
- 7) 真口宏介，柳川伸幸，小山内学，高橋邦幸 他：“いわゆる粘液産生膵腫瘍の治療指針”，胆と膵，18(7)：655-663，1997
- 8) 加藤紘之，近藤哲，奥芝俊一，安保義恭 他：十二指腸温存膵頭切除術，消化器外科，22：1503-1509，1999
- 9) 中尾昭公：膵頭十二指腸第Ⅱ部切除術，消化器外科 22：1493-1499，1999

Pancreatic head resection with segmental duodenectomy for intraductal papillary-mucinous tumor (adenomatous hyperplasia)

Katsuya Sasaki, Hidenori Miyake, Masahiko Fujii, Takashi Ogasawara, Tsutomu Andho, and Seiki Tashiro

Department of Digestive Pediatric Surgery, The University of Tokushima School of Medicine, Tokushima, Japan

SUMMARY

We report a case of IPMT (intraductal papillary-mucinous tumor) that was performed pancreatic head resection with segmental duodenectomy. A 42-year-old man was admitted to our hospital because he was pointed out a cystic tumor of the pancreas head by near doctor. Abdominal ultrasonography and intraductal ultrasonography showed a multiple cystic tumor with hypertrophied septum. But there were no elevated tumors in the cystic mass. MRCP showed a racemose multiple cystic tumor. ERCP showed a big orifice of papilla Vater and mucinous discharge. Based on these various examinations a diagnosis IPMT was determined. Because of no elevated tumor in the cystic mass, we suspected it was adenoma or hyperplasia. Then we determined to perform a minimal invasive operation, and underwent pancreatic head resection with segmental duodenectomy. After the operation there were no stasis of stomach and no weight loss. To determine the surgical procedure of benign IPMT, we should try to preserve the organ function. It was considered that this procedure was a useful method for benign IPMT of the pancreas head.

Key words : intraductal papillary-mucinous tumor, pancreatic head resection with segmental duodenectomy