

## 症例報告

### 膵体部非浸潤性膵管内乳頭腺癌に対し脾温存膵体尾部切除術を施行した1例

佐々木 克哉, 三宅 秀則, 藤井 正彦, 小笠原 卓, 田代 征記

徳島大学医学部器官病態修復医学講座臓器病態外科学分野

(平成14年5月14日受付)

(平成14年5月20日受理)

症例は74歳, 男性。直腸癌術後, 近医で follow up していた。平成12年7月に腹部超音波検査 (AUS), CT 検査を行い膵体部腫瘍を指摘され, 当科紹介となった。腹部超音波検査で膵体部に約3 cmの低エコー腫瘤をみとめ, 内部に約1.5 cmの高エコー乳頭状隆起性病変をみとめた。腹部造影CT検査では膵体部の嚢胞性腫瘤中の乳頭状隆起性病変は造影後期相で淡く造影された。内視鏡的逆行性膵管造影で主膵管は瀰漫性に拡張し, 膵頭部に粘液塊と思われる陰影欠損を認めた。乳頭の開大, 粘液の排出はなかった。以上から, 膵体部の分枝膵管から発生した膵管内乳頭腫瘍で, 非浸潤性もしくは微小浸潤性であると診断し, 縮小手術にとどめ, 脾温存膵体尾部切除を行った。病理組織所見は主膵管から分枝した膵管が嚢胞状に拡張し, 高円柱状粘液細胞が乳頭状に増殖していた。癌は分枝膵管内にとどまっておらず膵実質への浸潤はみられず, 非浸潤性膵管内乳頭腺癌と診断された。術後45日目に退院し, 1年7ヵ月現在, 無再発生存中である。高齢者で異時性重複癌であった自験例には, 腫瘍免疫の低下, 脾摘による易感染性などの合併症が起こる危険性があり, 機能温存を重視した本術式は有用と考えられた。

膵管内乳頭腫瘍 IPMT (intraductal papillary mucinous tumor) は病理学的に過形成から高度浸潤性まで多彩でありその悪性度が治療方針を決定する上できわめて重要である。非浸潤性では予後も良好で5年生存率も70%を越えるが, 浸潤性では50%程度と予後は不良となる。このため, その進行度に応じて縮小手術から拡大手術まで術式を慎重に決定する必要がある。今回我々は膵体部に発生した非浸潤性膵管内乳頭腺癌に対し脾温存膵体尾部切除術を施行したので若干の文献的考察を加えて報告する。

## 症 例

症例; 74歳, 男性。

主訴; 特記すべき症状無し

既往歴; 58歳時に直腸癌で直腸切断術, 人工肛門造設術

現病歴; 直腸癌術後, 近医で follow up していた。平成12年7月に腹部超音波検査 (AUS), CT 検査を行い膵体部に約3 cmの腫瘍を指摘された。手術目的で当科紹介となり, 平成12年7月31日に入院した。

入院時現症; 身長158cm, 体重49kg。

腹部は平坦軟で圧痛はなく腫瘍, 表在リンパ節等は触知しなかった。

入院時血液生化学所見; 貧血を認めたが, その他明らかな異常所見はみられなかった。PFDテストも正常範囲内で, 腫瘍マーカーの上昇もみられなかった。(表1)

腹部超音波検査 (AUS), 超音波内視鏡 (EUS); AUSで膵体部に約3 cmの低エコー腫瘤をみとめ, 内部に約1.5 cmの高エコー乳頭状隆起性病変をみとめた (図1 A)。

表1 入院時血液生化学所見

WBC	4000	/ $\mu$ l	AMY	74	IU/l
RBC	$260 \times 10^4$	/ $\mu$ l	T-Cho	130	mg/dl
Hb	7.7	g/dl	TG	72	mg/dl
Hct	22.7	%	TP	6.1	g/dl
Plt	$14.2 \times 10^4$	/ $\mu$ l	Alb	3.8	g/dl
GOT	30	IU/l	BUN	16	mg/dl
GPT	21	IU/l	Cre	0.69	mg/dl
LDH	208	IU/l	Na	140	mEq/l
T-bil	0.3	mg/dl	K	4.2	mEq/l
D-bil	0.0	mg/l	Cl	103	mEq/l
ALP	171	IU/l	CA19-9	26	ng/ml
$\gamma$ -GTP	13	IU/l	DUPANII	50未満	U/ml
Che	139	U/l	CEA	2.1	ng/ml
CPK	398	IU/l	PFD test	74.4	%

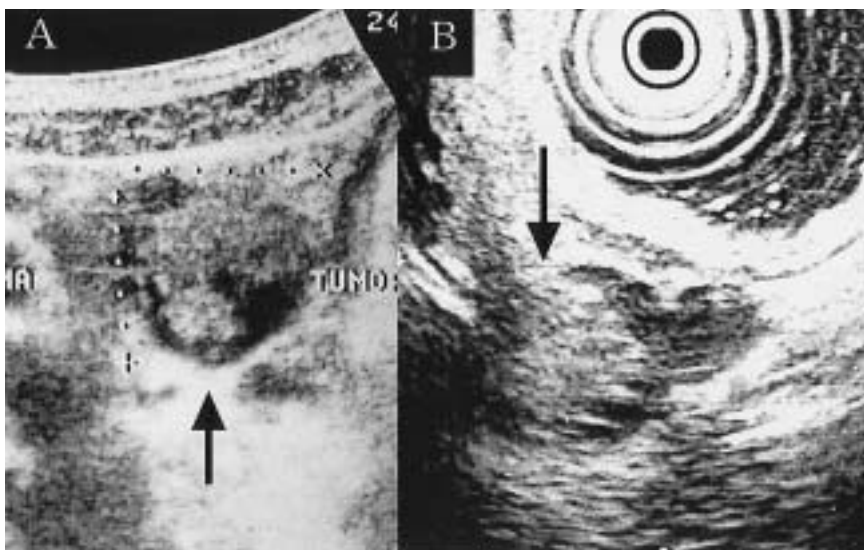


図1 AUS (A), EUS (B)  
膵体部に1.5cmの乳頭状隆起を有する3cm大の嚢胞性病変を認めた (A↑\_B↓)。

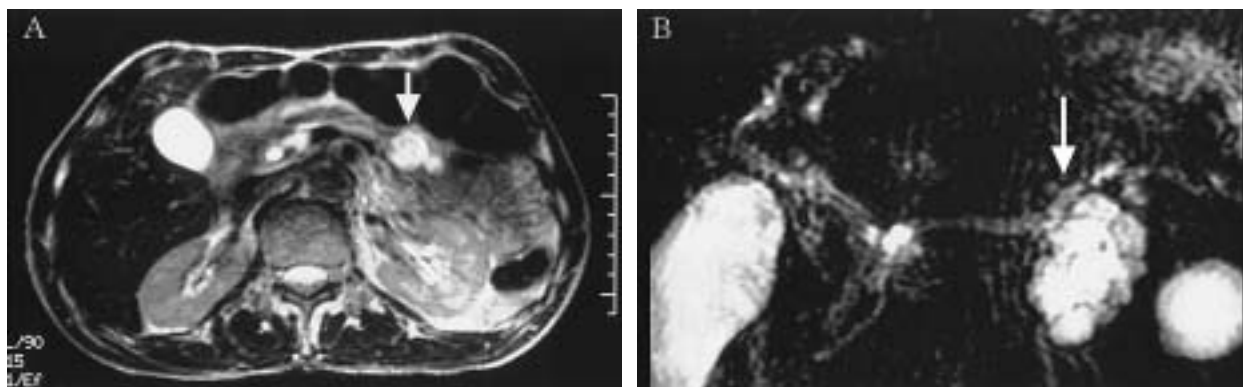


図3 MRI (T2強調画像), MRCP  
T2強調画像で内部に一部低信号を伴う高信号腫瘍を認めた (↓)。MRCPでは腫瘍はブドウの房状の嚢胞性病変としてみられた (↓)。

EUSでも同様に嚢胞性腫瘍の中に乳頭状隆起性病変を認めた (図1 B)。

腹部造影CT検査; 膵体部嚢胞性腫瘍の中の乳頭状隆起性病変部は造影後期相で淡く造影された。(図2)

腹部MRI, MRCP検査; T2強調画像で内部に隆起性病変を有するhigh intensity mass認め(図3 A), MRCPでは主膵管に連続するようにブドウの房状の嚢胞性病変を認めた(図3 B)。

内視鏡的逆行性膵管造影(ERP); 主膵管は瀰漫性に拡張し, 膵頭部に粘液塊と思われる陰影欠損を認めたが, 嚢胞性病変は描出されなかった(図4)。乳頭の開大, 粘液の排出は確認されなかった。

また, 腹部血管造影では, 動脈, 門脈への浸潤像はみられず, 腫瘍濃染像もみられなかった。

以上の所見から, 膵体部の分枝膵管から発生した膵管

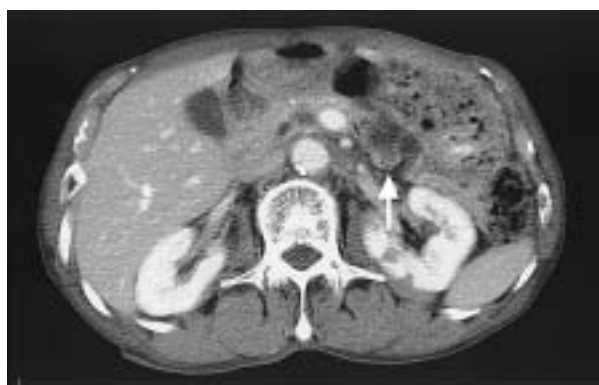


図2 腹部造影CT検査  
膵体部に造影後期相で淡くenhanceされるlow density massをみとめた(↑)。明らかな周囲臓器への浸潤はみられなかった。

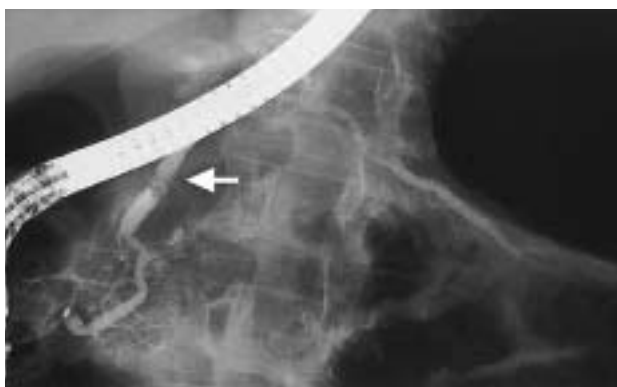

図4 ERCP

主膵管は瀰漫性に拡張し膵頭部に粘液塊様の陰影欠損を認めた(白矢)。嚢胞性病変との交通は確認されなかった。

内乳頭腫瘍で、乳頭状隆起性病変が約1.5cmであり周囲への明らかな浸潤像を認めないことから、非浸潤癌もしくは膵実質に局限した微小浸潤癌であると診断し、平成12年9月7日に手術を行った。

手術所見；膵体部尾側に弾性軟な3cm大の嚢胞性病変を認めた。術中エコーで1.5cm大の乳頭状隆起をみとめた。隆起は嚢胞内に局限しており、腫瘍近傍のリンパ節を術迅速病理診断に提出したが悪性所見はみられなかった。以上の所見から癌であっても非浸潤性膵管内乳頭腺癌と診断し、縮小手術にとどめ、脾温存膵体尾部切除を行う方針とした。腫瘍の右側に約2.5cmのマーゼンをとって膵を横断切離した。膵管の中枢側、末梢側ともに膵管鏡で観察したが skip lesion もみとめなかった。脾動静

脈を温存するように膵への流入動脈，流出静脈を丁寧に結紮切離し，体尾部切除を行った。主膵管断端は5-0 Proleneで連続縫合し閉鎖した。摘出標本で腫瘍に接する主膵管に小孔があり腫瘍と交通がみられた。粘液の充満した嚢胞の中に乳頭状の柔らかい隆起性病変を認めた(図5 A, B)。

病理組織所見；主膵管から分枝した膵管が嚢胞状に拡張し，高円柱状粘液細胞が乳頭状に増殖していた。核の大小不同があり核小体が目立つ膵管内乳頭腺癌で，癌は分枝膵管内にとどまっておらず膵実質への浸潤はみられなかった。(図5 C, D)。膵癌取扱い規約第4版<sup>1)</sup>による総合的進行度はt1a(s0, rp0, PV0, A0, DU0, CH0), n0, P0, H0, M0でstage Ⅰであった。

術後経過；術後，人工肛門近傍の手術創に創感染が起こったが，創を開放することで速やかに治癒した。他に合併症はなく耐糖能障害もみられなかった。術後45日目に退院し，1年7ヵ月現在，無再発生存中である。

## 考 察

IPMTは膵管内を發育進展し浸潤傾向が少なく切除率も高く予後の良好な腫瘍として，通常型膵管癌とは異なる性質を持つと言われている<sup>2)</sup>。本腫瘍には膵管内乳頭腺腫と膵管内乳頭腺癌が含まれ，高齢男性の膵頭部に好発する。この腫瘍の特徴は 大膵管上皮を発生母地とし，膵管内を乳頭状，瀰漫性に發育する。緩徐に悪性度を増し，過形成，腺腫，腺癌へと進行する。通常は多量

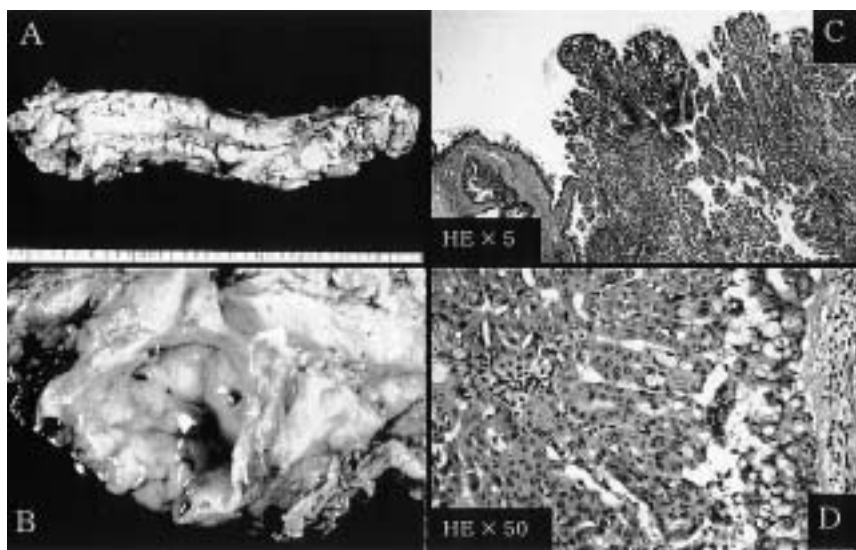


図5 摘出標本(A, B), 病理組織像(C, D)

主膵管と交通する内部に粘液を含んだ乳頭状隆起性病変を認めた(A, B)。主膵管から分枝した膵管が嚢胞状に拡張し，高円柱状粘液細胞が乳頭状に増殖していた。核の大小不同があり核小体が目立つ膵管内乳頭腺癌で，癌は分枝膵管内にとどまり膵実質への浸潤はなかった(C, D)。

の粘液を産性し、その粘液塊や腫瘍塊により膵管系が閉塞しやす。黄疸や膵炎などの膵管系閉塞症状のため、早期発見が多い。また、腺癌でも膵管外への浸潤傾向が少なく、緩徐に進行するなどである<sup>2)</sup>。自験例は高齢男性であるが、膵体部に存在し、特徴的な十二指腸乳頭の開大もなく典型的ではなかったが、画像診断上 IPMT の診断は容易であった。

IPMT の治療方針は真口ら<sup>3)</sup>によると、原則として、腺癌あるいは腺腫は手術適応、過形成は経過観察としている。また、主膵管型は手術適応で、分枝膵管型は主膵管径 7 mm 以上 拡張分枝膵管径 25 mm 以上 結節隆起径 6 mm 以上は腺腫もしくは腺癌の可能性が高く手術適応となっている。自験例ではこの AUS, EUS, CT, MRI から主膵管径約 7 mm, 拡張分枝膵管径約 30 mm, 結節隆起径 15 mm とすべての条件を満たしており手術適応を決めるのは容易であった。

IPMT の予後は先にも述べたように良好であり、その進行度に応じて手術術式を縮小手術から拡大手術まで慎重に決定する必要がある。眞栄城ら<sup>4)</sup>は各組織別に 5 年生存率を比較してみると過形成例 96%, 腺腫例 89%, 境界病変例 83%, 非浸潤癌例 73%, 浸潤癌例 53% で悪性度に比例して低下することを報告している。この結果から判断すると高齢者に好発する IPMT の手術術式としては非浸潤癌では可能な限り臓器を温存する縮小手術を行うべきで、また、進行癌ではリンパ節郭清を含めた拡大手術で根治術を目指すべきと考えられる。自験例は画像診断上から乳頭状結節隆起は 15 mm と大きかったものの AUS, EUS, CT から周囲への浸潤は認められず、拡張分枝膵管にとどまる非浸潤癌が膵実質へのわずかな微小浸潤癌であると術前診断できたため、縮小手術にとどめる方針とし、術中迅速病理診断で周囲リンパ節への転移があればリンパ節郭清を含めた脾合併膵体尾部切除を、なければ脾温存膵体尾部切除を行うこととした。平野ら<sup>5)</sup>によると本術式が適応となる疾患は、体尾部に限局した膵病変で、低悪性度病変のうち、脾動静脈を温存しても根治性が損なわれない例のみとしている。しかし、術後の膵液漏に伴う脾動脈からの出血、膿瘍形成の可能性を危惧し適応は慎重であるべきと報告している。しかし、木村ら<sup>6)</sup>は脾摘による腫瘍免疫に対する機能低下を報告し、また、三井ら<sup>7)</sup>は脾摘 13 年後に感冒様症状から 3 日間で重傷髄膜炎、敗血症へと急激な臨床経過をとった症例から、脾摘後の感染症の危険性を報告している。自験例は直腸癌との異時性重複癌であることから、脾摘

による腫瘍免疫の低下はさらなる重複癌の発生を促す可能性があり、また、高齢者であり感染の重篤化が致命的となる可能性もあったため本術式の選択は妥当と考えられた。

本術式の最大のポイントは膵の脾動静脈からの剥離操作であり、脾切離を先行して行い牽引糸を用いて角度を微妙に調整しながら安全確実な膵管処理を行うことが重要である<sup>5)</sup>。また、脾動静脈を合併切除し短胃動静脈を温存する術式も報告されている<sup>8,9)</sup>。これは慢性膵炎症例など脾動静脈の処理に困難な場合には有用と思われる、また、術式の簡便さから腹腔鏡下脾動静脈合併脾温存膵体尾部切除術<sup>9)</sup>も可能とされており、さらなる縮小手術が期待される。しかし、脾梗塞の発症が危惧されるため、適応するには慎重に行うべきである。いずれにせよ、自験例のような低悪性度の腫瘍に対する縮小手術では機能温存が期待されるが、癌の取り残しが無いように細心の注意を払う必要がある。まず、周囲のリンパ節を術中迅速病理診断に提出し転移の有無を確認すると共に、術中膵管鏡による遺残膵管内の skip lesion の有無を検索することが重要である。真口ら<sup>10)</sup>は分枝膵管型腺癌の 75% に主膵管内進展が認められたと報告しており、腫瘍から十分な距離を置いて切離線を決定し、さらに遺残膵管断端の術中迅速病理診断を行い癌の遺残が無いことを確認することが重要である。

## 結 語

膵体部分枝膵管に発生した非浸潤性膵管内乳頭腺癌に対し、脾温存膵体尾部切除を行い、良好な術後経過をとった 1 例を経験したので報告した。脾摘により腫瘍免疫の低下、易感染性となる危険性があり、非浸潤性膵管内乳頭腫瘍などの低悪性度腫瘍では機能温存を重視した本術式は有効であると思われた。

## 文 献

- 1) 日本膵癌学会 編：膵癌取り扱い規約，第 4 版，金原出版，1993
- 2) 泉里友文，杉山政則，跡見裕：IPMT ( Intraductal Papillary-Mucinous Tumor ) の定義と分類，胆と膵 21(7)：527-532，2000
- 3) 真口宏介，柳川伸幸，小山内学，高橋邦幸 他：“いわゆる粘液産生膵腫瘍の治療指針”，胆と膵，18(7)：

- 655-663, 1997
- 4) 眞栄城兼清, 濱田義浩, 中山吉福, 谷博樹 他: Intraductal Papillary-Mucinous Tumor (IPMT) の予後, 胆と膵 21(7): 579-586, 2000
- 5) 平野聡, 近藤哲, 安保義恭, 田中栄一 他: 脾温存膵体尾部切除の適応と手技, 消化器外科 24(1): 65-69, 2001
- 6) 木村理, 井上知巳, 森兼啓太, 二川憲昭 他: 膵体部の良性病変に対する脾温存膵体尾部切除術, 手術 50(7): 1125-1131, 1996
- 7) 三井浩, 小林良三, 仁科雅良, 青木光広 他: 脾摘13年後に発症した成人の重傷感染症の1例, 集中治療 11(2): 195-199, 1999
- 8) Warshaw, A. L.: Conservation of the spleen with distal pancreatectomy, Surgery, 123(5): 550-3, 1988
- 9) 上野富雄, 岡正朗: 脾温存膵体尾部切除術, 手術 53(10): 1377-1382, 1999
- 10) 真口宏介: 粘液産生膵腫瘍の臨床病理学のおよび診断学的研究, 日消病会誌 91(5): 1003-1015, 1994

## *Spleen-preserving distal pancreatectomy for non invasive intraductal papillary-mucinous carcinoma*

*Katsuya Sasaki, Hidenori Miyake, Masahiko Fujii, Takashi Ogasawara, and Seiki Tashiro*

*Department of Digestive Pediatric Surgery, The University of Tokushima School of Medicine, Tokushima, Japan*

### SUMMARY

We report a case of non-invasive intraductal papillary-mucinous carcinoma that was performed spleen-preserving distal pancreatectomy. A 74-year-old man was admitted to our hospital because he was pointed out a cystic tumor of the pancreatic body by near doctor. Abdominal ultrasonography and endoscopic ultrasonography showed a cystic tumor with papillary elevated lesion. But there were no evidence of infiltration to another organs. Based on these various examinations a diagnosis non-invasive intraductal papillary-mucinous carcinoma was determined. Then we determined to perform a minimal invasive operation, and underwent spleen-preserving distal pancreatectomy. After the operation there were no major complications and he discharged on 45th post operative days. To determine the surgical procedure of non-invasive intraductal papillary-mucinous carcinoma, because of the high incidence of postoperative infections after splenectomy, we should try to preserve the organ function. It was considered that this procedure was a useful method for non-invasive intraductal papillary-mucinous carcinoma of the pancreas body.

Key words : intraductal papillary-mucinous tumor, spleen-preserving distal pancreatectomy