四国医誌　59巻３号　146～152　JUNE 13，2003（平15）

症例報告

肝 focal nodular hyperplasia に対する腹腔鏡下肝切除術

八木淑之[1)]，岩田　貴[1)]，田上誉史[1)]，柏木　豊[1)]，
三木久嗣[1)]，小松幸久[2)]
[1)]国立高知病院外科
[2)]同放射線科

（平成15年４月23日受付）
（平成15年４月30日受理）

近年，肝腫瘍に対して腹腔鏡下肝切除術が安全に行われ，術後疼痛軽減や入院日数短縮などの利点において注目されている。今回我々は，focal nodular hyperplasia（FNH）２症例に対して，腹腔鏡下肝切除術を行い良好な結果を得たので報告する。症例は43歳と69歳の男性で，ともに慢性Ｃ型肝炎を有し，無症状であったが，画像診断で肝被膜直下にそれぞれ大きさ1.5㎝と1.0㎝の腫瘤を認めた。２例ともに FNH が疑われたが，高分化型肝細胞癌との鑑別が困難であり，腹腔鏡下肝切除術を行った。病理組織学的診断は FNH であった。術後経過は良好で，６年後の現在再発を認めていない。肝辺縁に存在する FNH のような肝良性腫瘤は，鑑別診断目的での腹腔鏡下肝切除術がよい適応であると考えられた。

限局性結節性過形成（focal nodular hyperplasia 以下，FNH と略す）は，かつて剖検時あるいは開腹手術時に，偶然発見されるようなまれな病変であったが，画像診断の発達とともに，肝腫瘍類似病変の診断能も向上し，近年しばしば経験されるようになってきた。その特徴的な画像診断所見から FNH と診断されれば，そのまま経過観察される症例が増えてきた。一方で，高分化型肝細胞癌との鑑別が困難な症例や，肝外に突出して破綻出血が危惧される場合には，手術適応とされてきた。しかし，破綻出血を契機に発見された FNH の報告例は非常にまれであり[1)]，おのずと高分化型肝細胞癌との鑑別のために手術治療を考慮される症例が多くなっている。今回我々は，慢性Ｃ型肝炎の経過観察中に発見された，２例の小さな FNH 症例に対し，腹腔鏡下肝切除術を行ったので，若干の文献的考察を加えて報告する。

症例１

症　例：43歳男性
主　訴：慢性Ｃ型肝炎の肝精査
既往歴：慢性Ｃ型肝炎
家族歴：特記すべきことなし
現病歴：1993年から慢性Ｃ型肝炎に対して定期検査を行っていた。1997年３月に腹部 dynamic CT 検査を施行したところ，肝Ｓ４の表面に径1.5㎝の著明に造影される結節陰影を認め，精査加療のため当院に入院となった。

入院時検査成績：血小板数 20.1万/μl，HPT 112%，GOT 41IU/l，GPT 74IU/l，T-Bil 0.58㎎/dl，ChE 397 IU/l，TP 8.61ｇ/dl，Alb 5.15ｇ/dl，CEA 3.7ng/ml，AFP 2.2ng/ml，HBsAg（－），HCV（＋）

腹部 CT 検査（図１）：単純 CT では病変は描出されず，dynamic CT ではＳ４辺縁の肝円索側に，早期に著しく濃染され，静脈相では肝実質と等吸収を呈する部位を認めた。

腹腔動脈造影（図２）：腫瘤部位は動脈相から静脈相にかけて内側上枝に血管増生および貯留を認め，門脈相まで濃染がみられた。

以上から，CT において単純および造影後期像で等吸収域となり，また血管造影で静脈相での境界明瞭な腫瘍濃染像を認めたことから，FNH を疑ったが，慢性Ｃ型肝炎があり，高分化型肝細胞癌との鑑別には病理組織学的検討が必要と考えられた。腹部超音波検査では腫瘤が描出されなかったため，1997年４月25日，針生検ではなく腹腔鏡下に観察して同時に摘出を試みることとした。

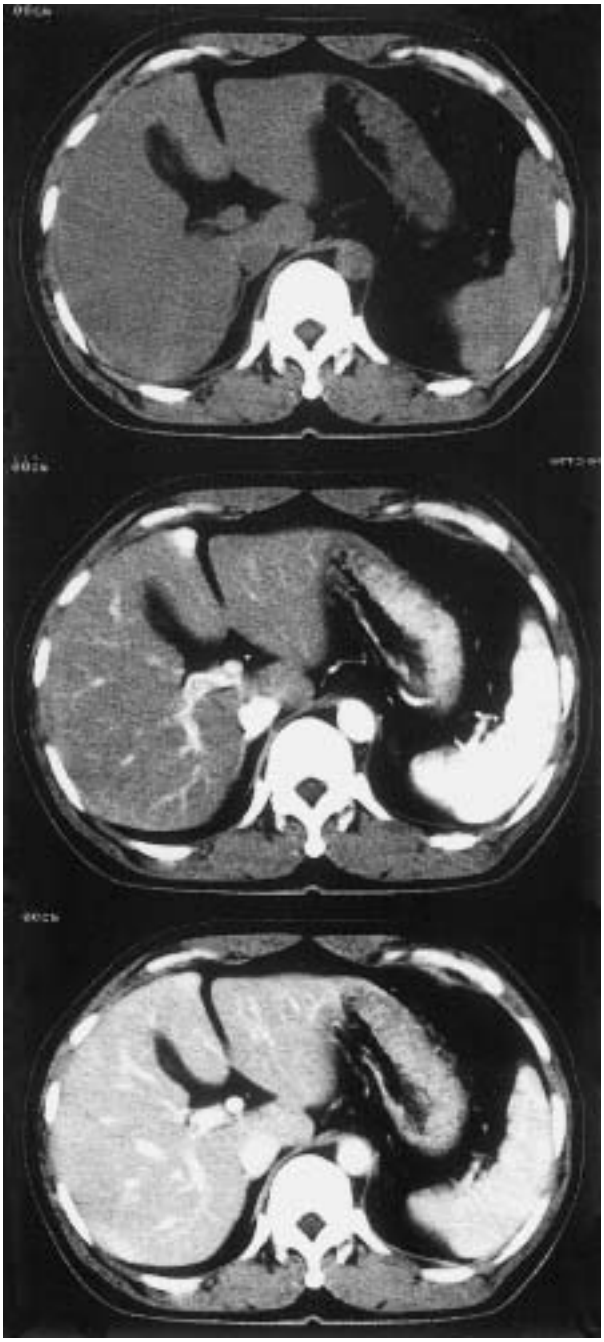

図１　腹部 CT 検査（症例１）
単純 CT（上）では病変は描出されず，dynamic CT では S４辺縁の肝円索側に早期に著しく濃染され（中），静脈相では肝実質と等吸収を呈した（下）。

症 例 2

症　例：69歳男性
主　訴：右季肋部痛
既往歴：特記すべきことなし

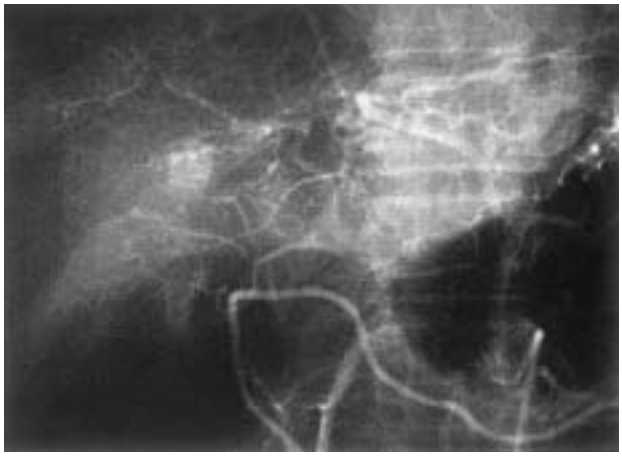

図２　腹腔動脈造影（症例１）
動脈相から静脈相にかけて A４末梢に血管増生および貯留を認め，門脈相まで濃染がみられた。

家族歴：特記すべきことなし

現病歴：1997年３月，右季肋部の鈍痛があり近医を受診した。腹部超音波検査で胆嚢壁の肥厚を指摘され，慢性胆嚢炎と胆嚢癌の鑑別診断ならびに手術目的で，1997年４月当院に紹介となった。術前検査の腹部造影 CT 検査で，S６表面に径１㎝の著明に造影される結節陰影を認め，精査加療のため当院に入院となった。

現　症：血圧180/80mmHg と高血圧を認めた以外に特記すべきことはなかった。

入院時検査成績：血小板 13.2万/μl，PT 10.4秒，GOT 18IU/l，GPT 11IU/l，T-Bil 0.43㎎/dl，T-Cho 169㎎/dl，TP 6.74ｇ/dl，Alb 4.53ｇ/dl，CEA 2.0ng/ml, AFP 2.3ng/ml, ICG 9.0%, HBsAg(－), HCV(＋)

腹部 CT 検査（図３）：単純 CT では肝病変は描出されず，胆嚢壁に軽度の肥厚を認めた。dynamic CT では S６の胆嚢床側表層に，早期に著しく濃染され，静脈相では肝実質と等吸収を呈する部位が存在した。また近傍の S６に径１㎝の肝嚢胞を認めた。

腹腔動脈造影（図４）：腫瘤部位は動脈相から静脈相にかけて，後下枝に約１㎝の放射状血管と周囲の血管増生および貯留を認め，門脈相まで濃染がみられた。

以上より，C 型肝炎ウイルス感染はあるものの，血管造影で小さいながら車軸状構造がとらえられたため，症例１の経験を踏まえて，FNH を強く疑った。ただし胆嚢結石に対して，腹腔鏡下手術の予定であったため，同時に観察し切除する方針とし，1997年５月21日腹腔鏡下肝切除を行った。

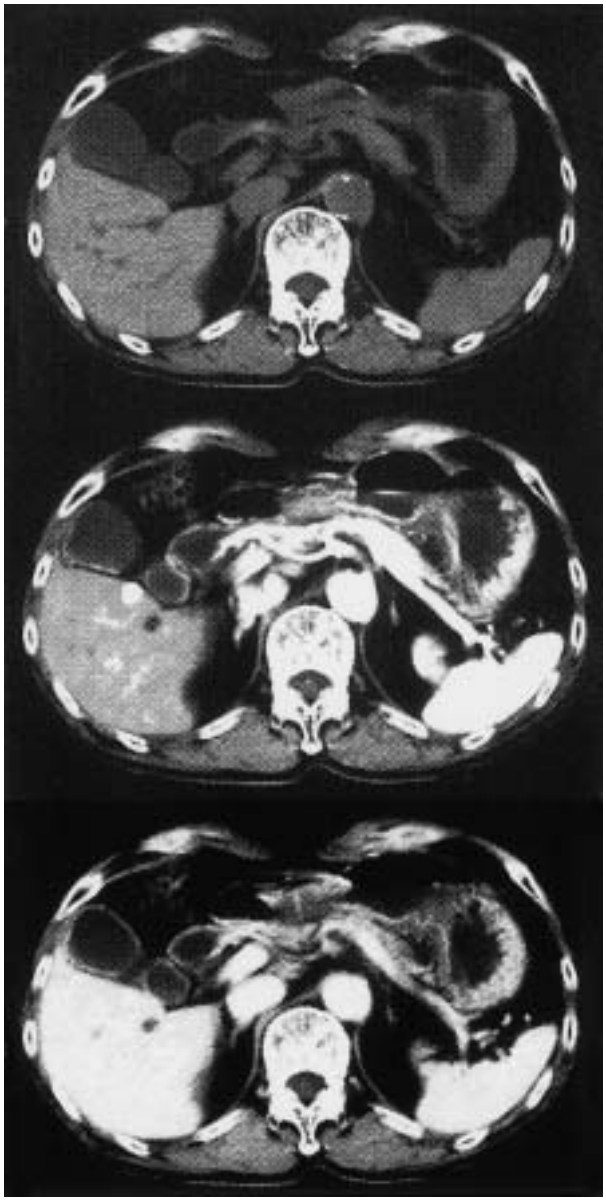

図３　腹部 CT 検査（症例２）
単純 CT（上）では肝病変は描出されず，dynamic CT では S６表層に早期に著しく濃染され（中），静脈相では肝実質と等吸収を呈した（下）。

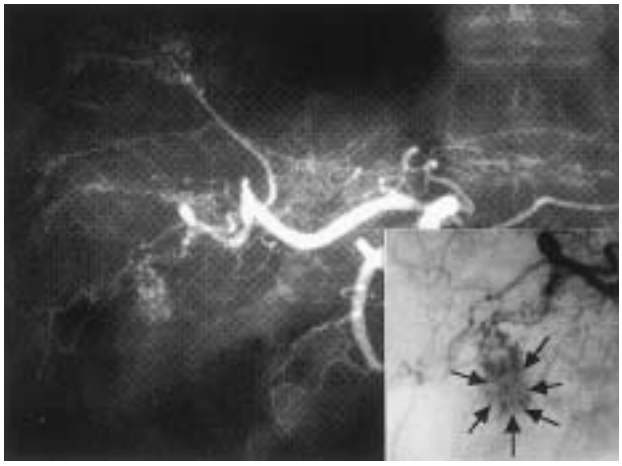

図４　腹腔動脈造影（症例２）
動脈相から静脈相にかけて，A６末梢に約１㎝の放射状血管（矢印）を認め，門脈相まで濃染がみられた。

手術手技

通常の腹腔鏡下胆嚢摘出術と同様に，臍下部から腹腔鏡用ポート（径10㎜）を挿入し，気腹下に腹腔内を観察した。次いで右上腹部に５㎜，左傍腹直筋部に10㎜のポートを作成し，吊り上げ法（全層）に変更し，心窩部に助手用ポート（10㎜）を挿入した。なお症例２は気腹下に胆嚢摘出を行った後，吊り上げ法に変更した。肝門部血行遮断は行わず，念のため腹腔鏡用超音波プローベを使用して，肝切離予定線をマーキングし，その予定線をマイクロターゼにより熱凝固したのち，超音波切開凝固装置を用いて切除し，肝切離面にアルゴンビーム凝固を加えた。切除した標本は Endo Catch™ を使用して回収した。

症例１（図５）：腫瘤はＳ４傍肝円索の辺縁に存在し，肝被膜直下に突出していた。肝表面には血管が増生し，周辺血管の拡張は認めなかった。術中出血はほとんどなく，手術時間は１時間20分であった。

症例２（図６）：腫瘤はＳ６の胆嚢床と Rouviere 溝の間に位置し，肝被膜直下に存在した。表面は浮腫状で，増生血管が透見され，周辺血管の拡張は認めなかった。術中出血はほとんどなく，手術時間は胆嚢摘出術を含めて２時間15分であった。

切除標本所見：割面では肝被膜下に存在する，肝実質より白色調の境界明瞭な腫瘤であり，臼歯様に分様状を呈していた（図７-a）。切除標本ルーペ像では，結節の中心部から星芒状に広がる線維帯（中心瘢痕 central scar）が明らかで，被膜形成のない分様状の腫瘤であった（図７-b，８-a）。

病理組織学的所見（図７-c，８-b）：中心部から放射状に広がる，リンパ球浸潤と異常血管の集簇を伴う線維帯と，異型のない肝細胞の過形成像，線維帯に沿う細胆管の増生が認められた。以上の所見から，２例ともに FNH と診断された。

術後経過：術後は特に合併症を認めず，術後疼痛もきわめて軽度で，術後１日目には歩行可能であった。症例１は術後第７病日に，症例２は術後第８病日に軽快退院

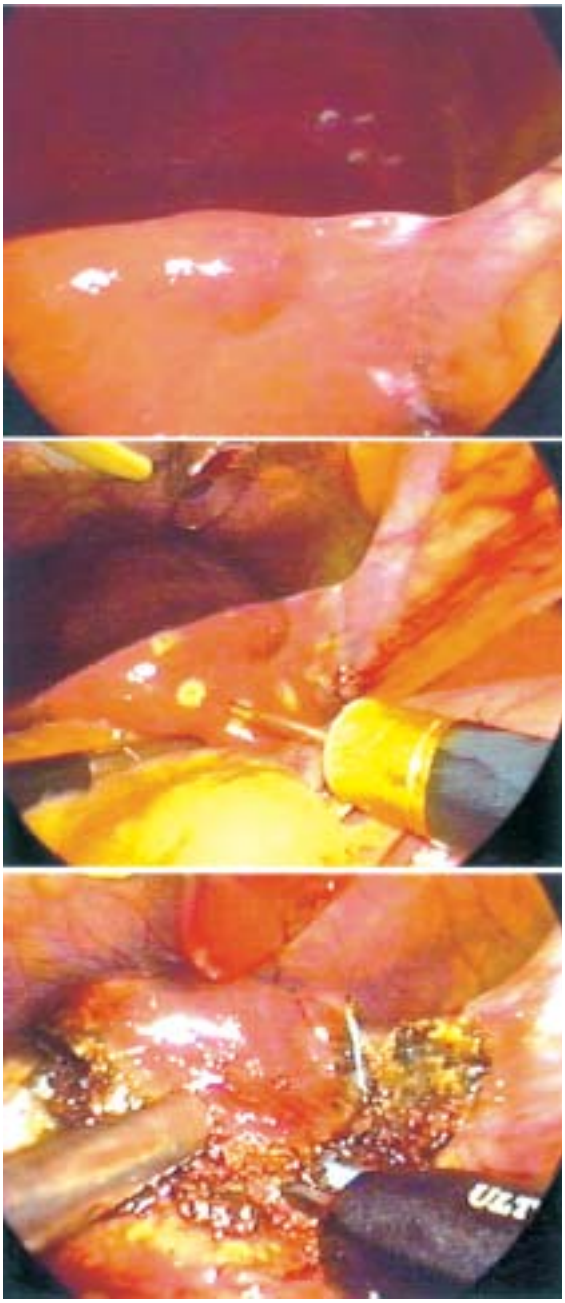

図５　術中所見（症例１）
（上）：腫瘤はＳ４の辺縁から突出し，肝表面には血管が増生していた。
（中）：肝切離線をマイクロターゼで焼灼した。
（下）：主に超音波切開凝固装置を用いて切除した。

図６　術中所見（症例２）
（上）：腫瘤はＳ６の辺縁に存在し，肝表面には血管が増生していた。
（中）：肝切離線をマイクロターゼで焼灼した。
（下）：切離面をアルゴンビームで凝固止血した。

した。術後６年の現在に至るまで再発なく経過している。

考　　察

FNH は肝の良性の過形成病変で，1958年 Edmondson[2] が focal nodular hyperplasia と記載してからこの名称が一般化し，以後画像診断法の発達に伴って，報告例は増加している。多くは正常肝に発生し，画像の特徴として，単純 CT 像と造影 CT 後期像で等吸収領域となること，血管造影では，腫瘍血管は hypervascular で屈曲，蛇行，

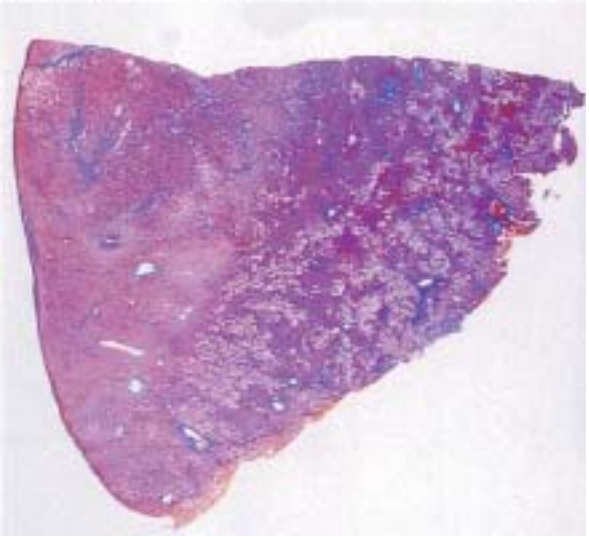

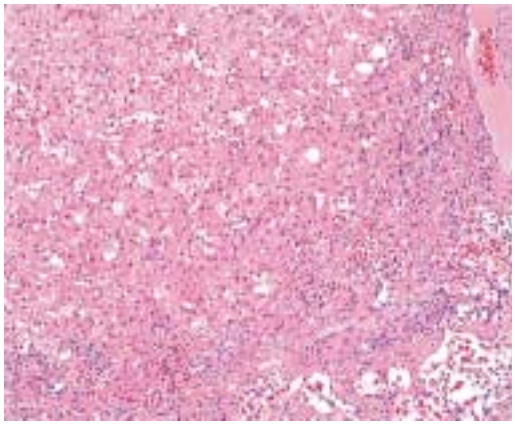

図７-ａ（上）：症例１の切除標本所見：肝被膜下に存在し，肝実質より白色調の境界明瞭な腫瘤であった。
図７-ｂ（中）：症例１のルーペ像：被膜形成はなく分様状の腫瘤であった。
図７-ｃ（下）：症例１の病理組織学的所見：リンパ球浸潤と異常血管の集簇を伴う線維帯と，肝細胞の過形成像，線維帯に沿う細胆管の増生が認められた。

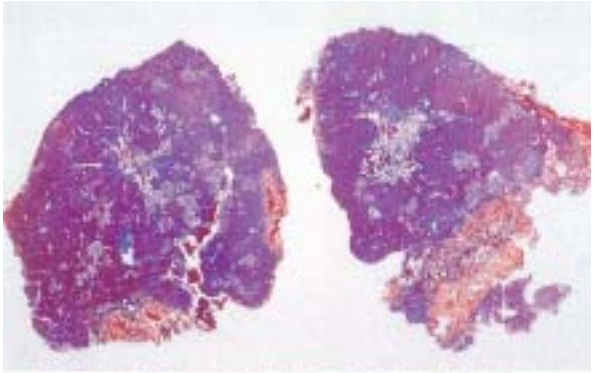

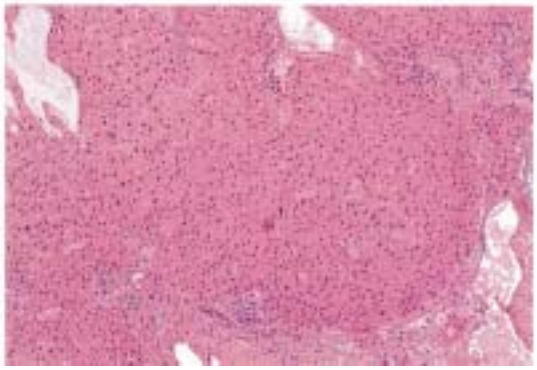

図８-ａ（上）：症例２のルーペ像：肝被膜下に存在し，被膜形成はなく，中心瘢痕が明らかであった。
図８-ｂ（下）：症例２の病理組織学的所見：放射状に広がるリンパ球浸潤と異常血管の集簇を伴う線維帯と，肝細胞の過形成像，線維帯に沿う細胆管の増生が認められた。

拡張し，動脈相で車軸状構造を，静脈相で腫瘤濃染像を呈することとされている[3]。しかし，特徴的な車軸状血管構造は，小さな FNH ではみられないことも多く，森田らの報告[4]では FNH の20%にしか認めなかったと述べている。また病理組織学的所見では，星芒状に広がる中心瘢痕内の異常血管が車軸状血管構造を反映するとされ，結節内の肝細胞は種々の程度の過形成像を呈し，高分化型肝細胞癌にみられる腺房様あるいは偽腺管構造などが高頻度にみられ，特に２㎝未満の微小な結節からの針生検診断では高分化型肝細胞癌との鑑別は困難であるとされている[5]。

FNH の手術適応としては，

１．腫瘤増大による圧迫感などの症状がある
２．悪性腫瘍との鑑別が困難である
３．肝外に突出し破綻出血の危険性がある

などが指摘されている。しかし，文献上，出血例の報告は非常にまれで，臨床的には，高分化型肝細胞癌との鑑別が困難な例が主に手術対象になると考えられる。

今回報告した２例は，ともに腫瘤が小さく，偶然に造

影 CT で発見されたが，特徴的な画像所見を満たしていなかった。また C 型肝炎ウイルス感染を伴うため，高分化型肝細胞癌との鑑別が困難であったが，肝表層の肝被膜直下に存在するため，腹部超音波検査で病変を明確に描出できず，針生検は困難であった。しかし，通常の腹腔鏡下手術の視野から観察容易な部位に位置していたため，十分なインフォームドコンセントのもとに腹腔鏡下肝切除術を行い，良好な結果を得た。

腹腔鏡下肝切除術は，1995年頃より臨床的に施行されるようになり，多くは，肝外側区域切除や S 5，S 6 などの肝辺縁の腫瘍に対して施行され，我々も肝嚢胞性病変などの良性病変を中心に，1996年より施行してきた。腹腔鏡下肝切除時の致死的合併症の 1 つは空気塞栓症であり，この危険性を減ずるために，観察を終えて肝切離に移行する時には，気腹下から吊り上げ式に変更する必要がある。また肝辺縁での肝切除では超音波切開凝固装置のみで安全に施行しうるが，胆管や肝静脈の凝固能力は弱いため，肝切離線のマイクロターゼによる熱凝固を付加して，術後の出血や胆汁漏を予防することが肝要であると考えられた。

一方，FNH に対する腹腔鏡下肝切除例も，1995年 Cuesta ら[6]が 1 例を報告して以来，散見されるようになった。Descottes ら[7]は欧州18施設で施行された，肝良性腫瘤に対する腹腔鏡下肝切除87例を報告しているが，そのうち55%の48例が FNH であった。このことからも，FNH はその術前確定診断の困難さから，もっとも切除対象になることが多い肝良性腫瘤であると考えられ，腹腔鏡下肝切除例のよい適応であると思われた。

結　語

高分化型肝細胞癌との鑑別が困難であった，小さな FNH 2 例に対して，腹腔鏡下肝切除術を施行し，満足すべき結果を得たので報告した。FNH は肝被膜直下に存在することが多く，悪性腫瘍との鑑別が困難な例は，腹腔鏡下肝切除術のよい対象になるものと考えられた。

本論文の要旨は，第10回日本内視鏡外科学会総会にて発表した。

文　献

1）上野真一，塗木健介，中島　洋，久保文武　他：肝良性病変に対する腹腔鏡下手術　出血を契機に発見された限局性結節性過形成の 1 例．手術，**57**：117-120, 2003

2）Edmondoson, H.A. : Tumors of the liver and intrahepatic bile ducts. *In* : Armed Forces Institute of Pathology, Washington, D.C., 1958, pp. 193-195

3）鈴木克昌，吉本貴宣，脇　信也，中村　晃　他：右肝動脈起始部に動脈瘤を合併した肝限局性結節性過形成の 1 例．日消誌，**99**：828-832, 2002

4）森田真照，岡島邦雄，水尾哲也：肝 focal nodular hyperplasia の 1 例ならびに本邦報告44例の検討－画像診断を中心に－．日消誌，**84**：302-306, 1987

5）神代正道：肝細胞癌の類似病変．別冊日本臨床，肝・胆道系症候群　肝臓編（上巻），日本臨床社，大阪，1995, pp. 374-377

6）Cuesta, M.A., Meijer, S., Paul, M.A., de Bråuw, I.M. : Limited laparoscopic liver resection of benign tumors guided laparoscopic ultrasonography. Report of two cases. Surg. Laparosc. Endosc., **5**：396-401, 1995

7）Descottes, B., Glineur, D., Lachachi, F., Valleix, D., *et al.* : Laparoscopic liver resection of benign liver tumors. Surg. Endosc., **17**：23-30, 2003

Laparoscopic partial hepatectomy for focal nodular hyperplasia : study of 2 cases

Toshiyuki Yagi[1], *Takashi Iwata*[1], *Yoshifumi Tagami*[1], *Yutaka Kashiwagi*[1], *Hisashi Miki*[1] *and Yukihisa Komatsu*[2]

[1]*Department of Surgery, and* [2]*Department of Radiology, National Kochi Hospital, Kochi, Japan*

SUMMARY

Recently, laparoscopic hepatectomy of the liver has been reported to be safe, with possible advantages to the patients such as reduced postoperative pain and shorter hospital stay. We report successful laparoscopic partial liver resections for two cases of focal nodular hyperplasia.

Two cases of 43-year-old male and 69-year-old male, with chronic hepatitis C and without any symptoms, presented in each other a solitary mass 1.5 and 1.0 cm in size at the edge of the liver on diagnostic imagings. The patients underwent laparoscopic partial hepatectomy to rule out well differentiated hepatocellular carcinoma. The histopathological diagnosis was focal nodular hyperplasia. Each patient had an uneventful postoperative recovery and had been free from recurrence during the 6 years follow-up period. Laparoscopic partial hepatectomy is indicated in patients with benign solid mass located at the edge of the liver.

Key words : focal nodular hyperplasia, FNH, laparoscopic, hepatectomy