症例報告

肺犬糸状虫症の２例

久保尊子[1)]，環　正文[1)]，監崎孝一郎[1)]，森下敦司[1)]，法村尚子[1)]，
三浦一真[1)]，石川　亮[2)]，荻野哲朗[2)]
[1)]高松赤十字病院胸部・乳腺外科
[2)]同　病理科部
（平成29年６月20日受付）（平成29年７月25日受理）

肺犬糸状虫症はほとんどが無症状であり，検診や他疾患の精査中に偶発的に発見されることが多い。われわれは本症の２例を経験した。

１症例目は70歳代，女性。感冒様症状と血痰を主訴に来院した。胸部CTにて右肺下葉にすりガラス陰影を伴った10mmの結節影が認められた。

２症例目は60歳代，女性。検診の胸部X線で左胸部異常陰影を指摘され精査目的に当院を受診した。胸部CTにて左肺上葉にすりガラス陰影を伴った胸膜に接する13mmの結節影が認められた。

２症例ともに肺癌との鑑別が困難なため胸腔鏡下肺部分切除術を施行した。術中の迅速病理診断では悪性所見を認めず，肉芽組織であると診断され，最終病理診断で肺犬糸状虫症と診断された。

本症の確定診断は虫体の存在を証明することであり，追加治療は不要とされる。胸腔鏡手術による低侵襲手術は，本症の診断を含めた治療に有用と考えられた。

はじめに

肺犬糸状虫症（Pulmonary dirofilariasis）は，犬に寄生する犬糸状虫が蚊の媒介により人体に侵入して発症する人畜共通感染症である。肺癌の早期診断が提唱され検診率が上昇する近年，肺異常陰影として発見される機会も増加している。本症は胸部X線写真で肺に孤立性の銭型陰影を認めることが多く，その他特異的所見に乏しいため肺癌との鑑別診断が困難である。当科において，胸腔鏡下肺部分切除術にて肺犬糸状虫症と診断した２例を経験したので報告する。

症　例

症例１

患者：70歳代，女性。

主訴：感冒様症状と血痰。

既往歴：虫垂炎術後，腰椎すべり症。

生活歴：主婦。喫煙歴なし。ペット飼育歴なし。

アレルギー：造影剤にて皮疹あり。

現病歴：上記主訴にて近医を受診した。胸部CTで右肺下葉にすりガラス陰影を伴った結節影が認められた。肺癌精査目的に当科に紹介され，入院となった。

血液検査結果：血液生化学検査は異常を認めず，好酸球も正常範囲であった。腫瘍マーカーは未検。

胸部単純X線所見（Fig. 1A）：右下肺野に６mmの結節影を認めた。

胸部単純CT所見（Fig. 1B）：右肺S9胸膜直下にすりガラス陰影を伴った10mmの結節影を認めた。

以上の検査所見より，肺癌も完全に否定できないため

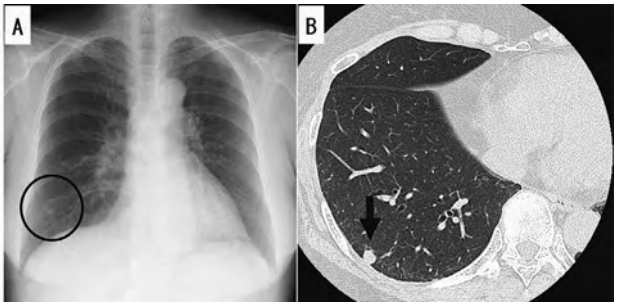

Fig. 1 症例１　胸部Ｘ線写真および胸部単純 CT
Ａ：右下肺野に６mm の結節影（○印）を認める。
Ｂ：右肺 S9胸膜直下にすりガラス陰影を伴った10mm の結節影（矢印）を認める。

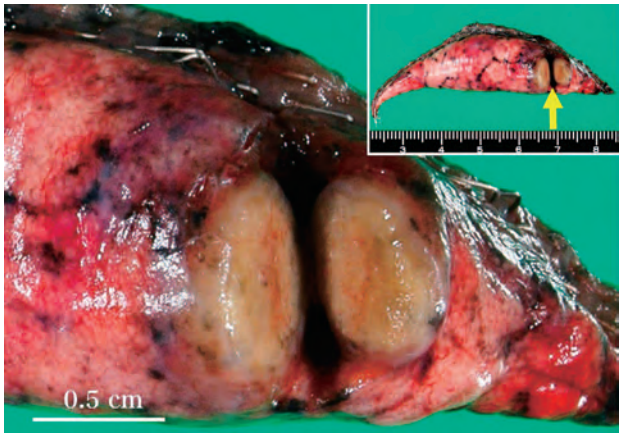

Fig. 2 症例１　肺切除標本所見
病変部（矢印）は，胸膜直下の最大径約９mm の境界明瞭な弾性硬の灰黄白色結節であった。

診断目的で手術を施行した。

手術所見：胸腔鏡で胸腔内を観察すると病変部の胸膜はやや黄色調の変化を伴い，腫瘤を固く触知した。胸壁との癒着は認めなかった。肺部分切除術を施行し，術中迅速病理診断で悪性所見を認めなかったため，部分切除のみで手術を終了した。

切除標本所見（Fig. 2）：弾性硬で，胸膜直下に最大径９mm の凝固壊死巣を呈し，９×８×６mm の境界明瞭な灰黄白色結節であった。

病理組織所見（Fig. 3A，B）：凝固壊死巣の血管内に虫体の断面を認め，厚い角皮は３層構造をなし，内腔に突出する一対の internal longitudinal ridge を認めた。以上より，犬糸状虫症と診断した。

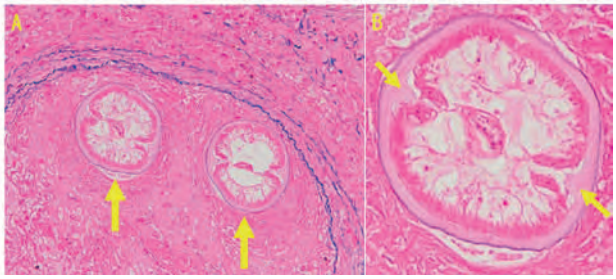

Fig. 3 症例１　病理組織所見
Ａ（Victoria-Blue・Hematoxylin-Eosin 染色　200倍）：凝固壊死巣の血管内に２つの虫体断面（矢印）を認める。
Ｂ（V.B.・H.E. 染色　540倍）：虫体の断面組織像。厚い角皮は３層構造をなし，内腔に突出する一対の internal longitudinal ridge（矢印）を認める。

症例２

患者：60歳代，女性。

主訴：自覚症状なし（検診異常）。

既往歴：尿路結石破砕術後，めまい。

生活歴：主婦。喫煙歴なし。ペット（犬）：１匹

アレルギー：なし。

現病歴：検診の胸部Ｘ線で左胸部異常陰影を指摘され当科に紹介された。胸部 CT では，左肺上葉にすりガラス陰影を伴った胸膜に接する結節影が認められた。肺癌精査目的で当科入院となった。

血液検査結果：血液生化学検査は異常を認めず，好酸球も正常範囲であった。腫瘍マーカーは CEA，CYFRA，ProGRP のいずれも正常範囲内であった。

胸部単純Ｘ線所見（Fig. 4A）：左中肺野に10mm の結節影を認めた。

胸部単純 CT 所見（Fig. 4B）：左肺 S4胸膜直下にすりガラス陰影を伴った13mm の結節影を認めた。

以上の検査所見より，肺癌も完全に否定できないため診断目的で手術を施行した。

手術所見（Fig. 5）：胸腔鏡で胸腔内を観察するに病変部は軽度陥凹しており，腫瘤を固く触知した。胸壁との癒着はなく，肺部分切除術を施行し，術中迅速病理診断で

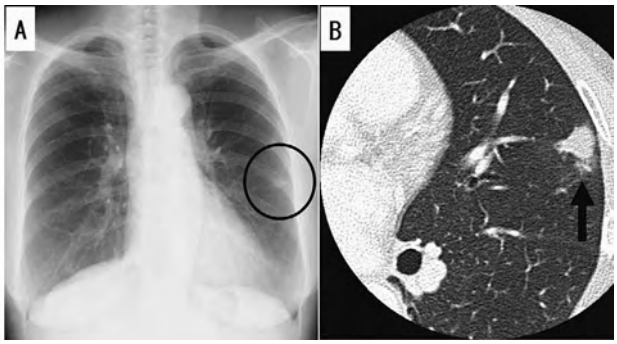

Fig.4 症例２　胸部Ｘ線写真および胸部単純 CT
Ａ：左中肺野に10mm の結節影（○印）を認める。
Ｂ：左肺 S4にすりガラス影を伴った13mm の結節影（矢印）を認める。

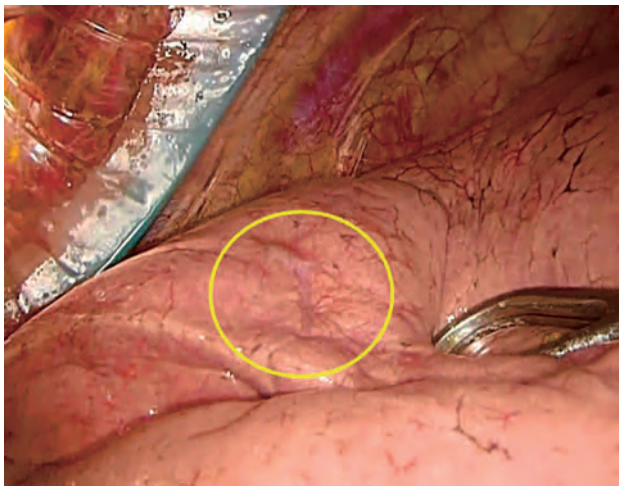

Fig.5 症例２　手術所見（胸腔鏡所見）
病変部の胸膜面は軽度陥凹（○印）しており，腫瘤を固く触知した。

悪性所見を認めなかったため，手術を終了した。

切除標本所見（Fig.6A・6B）：弾性硬で，長径10mm 大の境界明瞭な黄白色結節であった。

病理組織所見（Fig.6C）：凝固壊死巣とその周囲に好酸球を伴う炎症細胞浸潤を認めた。凝固壊死部分の血管内にはフィブリン塊とともに長径約0.3mm の虫体を認めた。虫体部分には石灰化が見られた。以上より，犬糸状虫症と診断した。

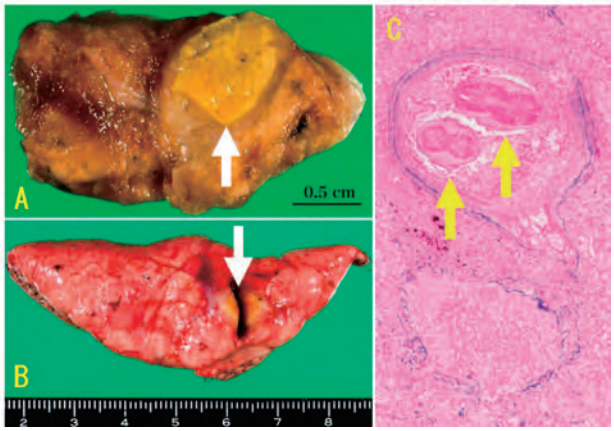

Fig.6 症例２　肺切除標本所見および病理組織所見
Ａ・Ｂ：病変部（矢印）は弾性硬で，長径10mm 大の境界明瞭な黄白色結節であった。
Ｃ（V.B.・H.E.染色　40倍）：凝固壊死巣とその周囲に好酸球を伴う炎症細胞浸潤を認める。凝固壊死部分の血管内にはフィブリン塊とともに長径約0.3mm の虫体を認める。

考　　察

肺犬糸状虫症（Pulmonary dirofilariasis）は，主に犬に寄生する犬糸状虫が蚊の媒介により人体に侵入して発症する人畜共通感染症である。感染犬の吸血に際し，蚊の体内に microfilaria が取り込まれ，蚊の体内で発育して感染型幼虫となる。犬糸状虫は犬の他に，猫や狐，フェレット，イタチなどが終宿主として知られている。犬糸状虫の人体寄生部位は肺が主であるが，まれに皮下組織や体腔内臓器に寄生することがあり，肺外犬糸状虫症と呼ばれている。肺腫瘤の成因としては，虫体が血行性に肺動脈に入り，肺動脈末梢で虫体が塞栓することにより梗塞や肉芽腫を形成すると考えられてきたが，最近では虫体の壊死物質に対する抗原抗体反応の関与も示唆されている[1)]。本症は1952年に Faust らが初めて報告し[2)]，本邦では1969年に吉村らの報告以降[3)]，150例程度の報告例が見られ，近年増加傾向である。

肺犬糸状虫症の画像的特徴は，石灰化を伴わない，辺縁平滑な孤立性円形陰影を呈することが多く（約80％），

右下肺野に多いとされる[1]。胸部CTにおける原発性肺癌との鑑別点としては，①胸膜直下末梢肺に1～3cmの辺縁明瞭な腫瘤を形成し，その多くは2cm以下（91.1%）[1]である②中枢側の気管支壁肥厚や腫瘍内石灰化を伴わない③腫瘤が胸膜変化を伴わず，胸膜と病変との間に正常肺がわずかに保たれることが多い④腫瘤周辺に線状構造を認めることが多いが，全体としてはまばらで弱い⑤腫瘤周囲の線状構造が，腫瘤中心に向かうconcentric spiculationではなく，腫瘤周囲に向かうeccentric spiculationの傾向を示す⑥末梢肺動脈が関与[5,6]，以上の6項目が挙げられる。

切除標本の肉眼的所見は，灰黄白色の境界明瞭な充実性で球状の腫瘤性病変を呈し，比較的薄い線維性被膜で覆われていることが多い。確定診断は虫体の存在を証明することであるが，病理学的特徴としては，①線維性被膜に囲まれた肉芽腫で，中心部は凝固壊死し，壊死巣内の末梢肺動脈内に虫体と血栓による塞栓像が認められる②壊死巣内にはリンパ球，形質細胞と種々の程度の好酸球の浸潤像を認める[7,8]，の2項目が挙げられる。

本症例ではCT上，上記①～④，⑥の所見を有していたが，原発性肺癌との完全な鑑別は困難であったため，2症例ともに胸腔鏡下肺部分切除術を施行し虫体の病理学的証明を行った。2症例目は飼い犬に糸状虫症の既往が有り，現在内服治療中であることが術後に判明した。肺犬糸状虫症は，自然軽快することが報告されており[8,9]，詳細な職業歴やペット飼育歴を問診することも重要と考えられる。また，Ouchterlony法（感度は低いものの特異度が高い），皮内反応・ELISA法（感度は高いが他の線虫類との交差反応が起こりやすい）といった免疫学的診断方法，画像所見や臨床所見を総合し，診断に至った症例も報告されてきている[10]。しかし，虫体の死滅から時間がたつと抗体値が低下し，古い病巣の場合には陰性となることがあるため，免疫学的診断はあくまで補助診断としての位置づけとされている[8]。近年，CT技術の発展に伴い，より小さく微細な病変をとらえることが可能となっているが，画像上，良性腫瘍を疑う所見を呈するものの悪性腫瘍を完全には否定できず手術による切除で確定診断を得ることが多い。診断・治療を兼ね，低侵襲に行える胸腔鏡手術は有用であると考える。

結　語

当科において胸腔鏡手術下に切除し診断し得た2例の肺犬糸状虫症を経験したので報告した。感染経路が明らかな場合は，ペットの治療など再感染予防に努めることも重要であると考えられる。

文　献

1）櫻井淳，郷原英夫，田尻展久，安藤由智　他：健診で発見された肺犬糸状虫症の1例．本邦報告117例の集計．臨床放射線，51：1566-1574，2006

2）Faust, E.C., Agosin, M.,Garcia-Laverde, A.,Sayad, W. Y., *et al*：Unusual findings of filarial infections in man. Am. J. Trop. Med. Hyg.，1：239-249，1952

3）吉村裕之，横川宗雄，門馬良吉，大和一夫　他：肺梗塞を起こした肺糸状虫症．日本医事新報，2344：26-29，1969

4）藤田紘一郎：肺イヌ糸状虫症．日胸，66：276-280，2007

5）斎田幸久，宮川恵美子，今結賀，角田博子　他：肺犬糸状虫症のCT－肺癌との鑑別診断のために－．日本医放会誌，52：1273-1280，1992

6）五十嵐哲代，斎田幸久，板井悠二，友安信　他：肺犬糸状虫症の画像．医事新報，4041：53-56，2001

7）井伊康子，橋本明榮，日和田邦男，岩井和郎：愛媛県下で見出され，肺に円形陰影を呈した犬糸状虫症の1例．呼吸，8：1120-1124，1989

8）孫野直起，吉松昭和，鈴木雄二郎，山田栄一　他：内科的に診断した肺犬糸状虫症の1例．日呼吸会

誌,47：467-470,2009
9）佐藤真紀，辻忠克，磯貝圭輝，川村健　他：肺犬糸状虫症の１例．日胸,61：916-921,2002
10）小笠原隆，村田研吾，家里憲，小南聡志　他：犬糸状虫による好酸球性胸水の１例．日呼吸会誌,41：347-350,2003

Two cases of pulmonary dirofilariasis

Takako Kubo[1], Masafumi Tamaki[1], Koichiro Kenzaki[1], Atsushi Morishita[1], Shoko Norimura[1], Kazumasa Miura[1], Ryo Ishikawa[2], and Tetsuro Ogino[2]

[1]*Department of Thoracic and Breast Surgery, Takamatsu Red Cross Hospital, Kagawa, Japan*
[2]*Department of Pathology Takamatsu Red Cross Hospital, Kagawa, Japan*

SUMMARY

Pulmonary dirofilariasis is almost always asymptomatic. An abnormal nodule was accidentally discovered by a chest x-ray during a medical checkup and detailed examination for other diseases was performed.

Case 1. A female patient, in her 70s, was admitted owing to flu-like symptoms and bloody sputum. A chest computed tomography (CT) scan revealed a nodular shadow with 10-mm ground glass opacity in the right lower lobe.

Case 2. A female patient, in her 60s, was admitted due to an abnormal shadow on a chest x-ray in the left lung during a regular medical checkup. A chest CT scan revealed a nodular shadow with 13-mm ground glass opacity in the left upper lobe.

Lung cancer was suspected in both cases. Thoracoscopy and partial lung resection were performed to confirm the diagnosis. The specimen consisted of granulation tissue and no malignancy was found at operation. Final pathological diagnosis revealed pulmonary dirofilariasis.

Pulmonary dirofilariasis can be definitively diagnosed by detecting a worm body. We believe partial lung resection during video-assisted thoracic surgery is a minimally invasive and an effective treatment for this disease.

Key words : Pulmonary dirofilariasis, partial lung resection during video-assisted thoracic surgery