

## 症例報告 (第17回若手奨励賞受賞論文)

### 遅発性ジストニア (tardive dystonia) に対して脳深部刺激術を施行した5例

小山 広士<sup>1,2)</sup>, 大北 真哉<sup>2,5)</sup>, 牟礼 英生<sup>2,5)</sup>, 森垣 龍馬<sup>2,5)</sup>, 宮本 亮介<sup>3,5)</sup>,  
佐光 亘<sup>3,5)</sup>, 梶 龍児<sup>3,5)</sup>, 後藤 恵<sup>4,5)</sup>, 永廣 信治<sup>2,5)</sup>

<sup>1)</sup>徳島大学病院卒後臨床研修センター

<sup>2)</sup>徳島大学大学院医歯薬研究部脳神経外科学

<sup>3)</sup>同 臨床神経科学

<sup>4)</sup>同 難治性神経疾患病態研究分野

<sup>5)</sup>徳島大学病院パーキンソン病・ジストニア治療研究センター  
(平成29年7月12日受付) (平成29年8月7日受理)

当院での遅発性ジストニアに対しての淡蒼球内節 (internal segment of globus pallidus: GPi) を標的にした脳深部刺激術 (deep brain stimulation: DBS) の有効性を検討する。当院での症例を後方視的に検討し, GPi-DBS の治療効果を考察した。対象症例は5例であった。5例とも基礎疾患として統合失調症, うつ病といった精神疾患を持ちドパミン拮抗薬の服薬歴があった。治療効果はBurke-Fahn-Marsden dystonia rating scale (BFMDRS) を用いて評価した。手術前後の BFMDRS は全例で改善を認め, 平均で78.4%の改善を認めた。遅発性ジストニアに対して淡蒼球内節 (GPi) を標的にした GPi-DBS の有効性は class III の evidence が確立しているが, 実際に当院での症例でも有効性が確認できた。

#### はじめに

ジストニアとは, 大脳基底核の神経回路に異常が生じ“持続性の筋収縮を呈する症候群であり, しばしば捻転性または反復性の運動や異常な姿勢をきたす”と定義される運動異常症の一症候群である。大脳皮質への最大の出力核は視床であるが, 淡蒼球内節 (internal segment of globus pallidus: GPi) は抑制性伝達物質 Gamma-Amino Butyric Acid (GABA) によって視床の活動を抑制している。ジストニアを認める症例では何らかの原因で GPi の活動が低下し, 視床が脱抑制されることで大脳皮質に興奮性の神経伝達が増加し, ひいては脳幹, 脊髄への興奮伝達が増加し, 不随意運動が生じると考えられている。

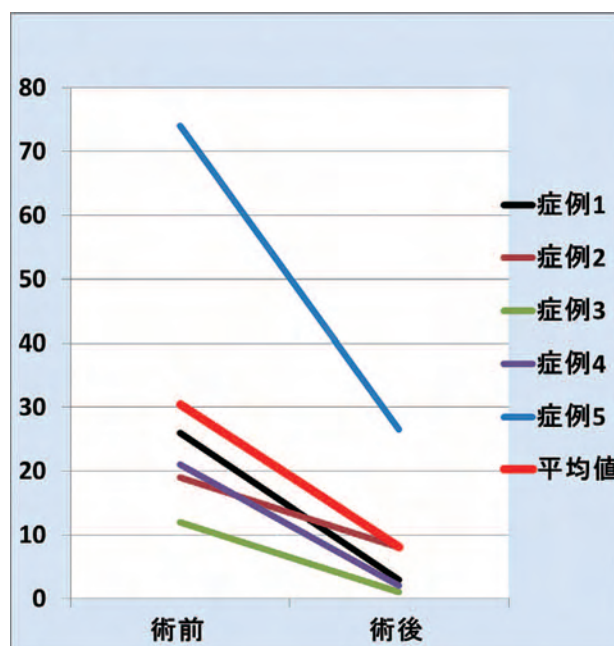


図1 手術前後 BFMDRS の推移

遅発性ジストニアとは, 一般にドパミン拮抗薬等の長期服用により生じるジストニアを言い, 抗精神病薬の使用の約2%に発症すると報告されている。

脳深部刺激術 (deep brain stimulation: DBS) とは不随意運動性疾患に対し脳深部に電極を留置し電気刺激で不随意運動を制御する治療法である。遅発性ジストニアに対して GPi を標的にした GPi-DBS の有効性は class III

表1 徳島大学病院で GPi-DBS を施行した5症例

症例	発症年齢 (歳)	基礎疾患	内服薬 (術前)	症状
# 1	46	うつ病	エチゾラム, スルピリド クロナゼパム	頸部後屈, 眼瞼痙攣, 下顎痙攣
# 2	29	統合失調症	ハロペリドール	左上肢後方部捻転 右下肢進展, 体幹部湾曲
# 3	38	うつ病	ハロペリドール, クロナゼパム プロマゼパム	頸部前屈 右上肢後方牽引 右下肢進展
# 4	47	うつ病 パニック発 強迫性障害	クロルプロマジン, プロメタジン フェノバルビタール, ニトラゼパム フルニトラゼパム, ロラゼパム	頸部左回旋+後屈 左肩挙上 右肘伸展+内転 左下腿・足指底屈
# 5	38	統合失調症	リスペリドン, エチゾラム トリアゾラム, ハロペリドール	頸部後屈右回旋 体幹部湾曲 下肢右内旋

の evidence が確立しているが、実際に当院での症例を後方視的に検討し GPi-DBS の治療効果を考察した。

#### 対象および方法

2004～2016年に徳島大学病院で GPi-DBS を施行した遅発性ジストニア5例の治療効果を検討するため治療前後の状態を Burke-Fahn-Marsden dystonia rating scale (BFMDRS) を用いて評価した。対象症例は徳島大学病院で GPi-DBS を施行したもので、手術前後の BFMDRS が記載されているものとした。調査項目は発症年齢, 基礎疾患, 術前の内服薬, 症状, 手術前(入院時)BFMDRS, 手術後(退院時)BFMDRS, 手術による有害事象について検討した。DBS 施行時には精神状態は安定していた。

#### 結 果

発症年齢は29～47歳(平均39.6歳)で基礎疾患として、うつ病, 統合失調症, パニック障害, 強迫性障害といった基礎疾患があった。術前の内服薬はクロナゼパムなどのベンゾジアゼピン系, スルピリド, ハロペリドールといったドパミン拮抗薬を認めた。症状としては頸部後屈, 眼瞼痙攣, 下顎痙攣といった局所に局限したものから全身性のものまで認めた。術前 BFMDRS の中央値は21, 術後 BFMDRS の中央値は2であった。全例で BFMDRS の改善を認め, 平均で78.4%の改善を認めた。有害事象は構音障害, 創部感染症をそれぞれ1例ずつ認めた。代

表例を提示する。

#### 症 例

症例: 50代 女性

現病歴: 2002年ごろより, 職場の上司が厳しく不眠, 不安が出現した。2006年ごろより幻聴の訴えあり, I病院に通院し, リスペリドン等の処方を受けジストニア症状(頸部後屈)が出現した。2007年ごろより体幹部の右側屈, 歩行障害を認めたが解離性障害の要素もあったため, 経過観察となった。2013年頃より全身性ジストニアとなった。2015年12月頃より頸部後屈が強くなり, 痛みのため食事摂取もままならなくなった。食事, 排泄にも介助が必要となり, DBS 適応について徳島大学病院神経内科より同脳神経外科に紹介となった。

入院時現症: 顔面頸部ジストニア(頸部後屈右回旋, 体幹部湾曲, 下肢右内旋)

入院時 BFMDRS: 74

画像所見: MRI で器質的異常なし

経過: 2016年2月23日両側 GPi-DBS を施行した。術後経過は良好で顔面頸部のジストニアは消失した。筋のこわばりと痛みも消失した。右膝屈曲あり, magnetic 様で方向転換がやや難しい印象を受けたが, 自立歩行はなんとか可能となった。刺激条件を強めると構音障害が強まったがジストニアの症状は改善した。2016年3月30日にI病院へ転医となった。術後(退院時)BFMDRS は26.5であった。

## 考 察

全例、手術前後でBFMDRSの改善を認めた。Sobstylらの研究 (Neurol Neurochir Pol. 2016) で遅発性ジストニアに対するDBS施行例 (淡蒼球内節55例, 視床下核4例) において手術前と手術後でBFMDRSの80%以上の改善があったと報告があるが, 今回の研究結果はその結果と矛盾せず, 徳島大学病院においても有効性が示された。遅発性ジストニアは抗精神病薬の服用者に散見され, 重症例は薬物療法のみでは対応困難な場合がある。そのため遅発性ジストニアに対して, GPi-DBSは有効性の確立された副作用も少ない治療法であると啓蒙が必要である。

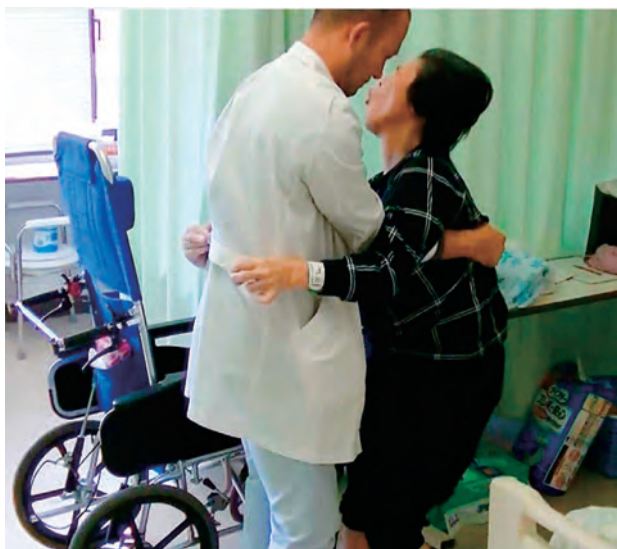

図2 術前  
自立歩行不能で車椅子や介助が必要な状態



図3 術後  
自立歩行可能になった

## 文 献

- 1) Sobstyl, M., Zabek, M.: Deep brain stimulation for intractable tardive dystonia: Literature overview. *Neurologia i Neurochirurgia Polska*, 50: 114-122, 2016

## *Five case of tardive dystonia treatment with pallidal deep brain stimulation*

*Hiroshi Koyama<sup>1,2)</sup>, Shinya Okita<sup>2,5)</sup>, Hideo Mure<sup>2,5)</sup>, Ryoma Morigaki<sup>2,5)</sup>, Ryosuke Miyamoto<sup>3,5)</sup>, Wataru Sako<sup>3,5)</sup>, Ryuji Kaji<sup>3,5)</sup>, Satoshi Goto<sup>4,5)</sup>, and Shinji Nagahiro<sup>2,5)</sup>*

<sup>1)</sup>*The post -graduate Education Center, Tokushima University Hospital, Tokushima, Japan*

<sup>2)</sup>*Department of Neurosurgery, Graduate School of Medical Sciences, Institute of Biomedical Sciences, Tokushima University, Tokushima, Japan*

<sup>3)</sup>*Department of Clinical Neuroscience, Graduate School of Medical Sciences, Institute of Biomedical Sciences, Tokushima University, Tokushima, Japan*

<sup>4)</sup>*Department of Neurodegenerative Disorders Research, Graduate School of Medical Sciences, Institute of Biomedical Sciences, Tokushima University, Tokushima, Japan*

<sup>5)</sup>*Parkinson's Disease and Dystonia Research Center, Tokushima University Hospital, Tokushima University, Tokushima, Japan*

### **SUMMARY**

We assessed the efficiency of pallidal deep brain stimulation for tardive dystonia. This search was carried out in Electronic chart of Tokushima University Hospital. 5 patients with tardive dystonia were enrolled. GPi (internal segment of globus pallidus) was the target in all patients. The motor part of Burke-Fahn-Marsden Dystonia Rating Scale (BFMDRS) was improved by 78.4% on average when compared to preoperative BFMDRS scores. The performed analysis indicates that GPi-DBS is an effective and safe treatment for tardive dystonia.

Key words : deep brain stimulation, globus pallidus internus, tardive dyskinesia, tardive syndrome, Burke-Fahn-Marsden dystonia rating scale (BFMDRS)