症例報告

小腸 *inflammatory fibroid polyp* の一例

佐尾山　信　夫，　朝　倉　奈　都，　川　田　正　史，　田　渕　　寛，
沖　津　　宏，　津　田　　洋，　吉　田　　冲
国立善通寺病院外科

小　田　修　治，　日　下　至　弘
国立善通寺病院内科

中　村　宗　夫
国立善通寺病院病理
（平成9年9月29日受付）

A case of inflammatory fibroid polyp of the small intestine

Nobuo Saoyama, Natsu Asakura, Masafumi Kawata, Hiroshi Tabuchi, Hiroshi Okitsu, You Tsuda, Hiiru Yoshida, Shuji Oda, Yoshihiro Kusaka+, and Muneo Nakamura‡*
**Department of Surgery, +Department of Inner Medicine, and ‡Department of Pathology, Zentsuji National Hospital, Kagawa*

Key words : ileus, inflammatory fibroid polyp, intussusception

小腸の inflammatory fibroid polyp（以下 IFP と略す）の症例報告は比較的希なものであるが，術前に腫瘤の存在が確認されることは少ない。今回著者らは繰り返す腹痛で CT 検査で，小腸腫瘤を先進部とした腸重積症と診断し手術した症例を経験したので報告する。

症　例

症例：61歳，女性

主訴：腹痛

家族歴：特記事項なし

既往歴：特記すべき事なし

現病歴：1996年7月26日から腹痛出現し某医を受診した。保存的治療でイレウス症状改善したので軽快退院した。同年8月3日頃から腹痛，腹部膨満感あり，某医を受診した。胃透視，注腸検査で異常なく，症状改善したので退院した。同年9月4日に再度腹痛出現し，某医からイレウスとの診断で当科を紹介された。

入院時現症：身長150cm, 体重51kg, 血圧117／67mmHg, 貧血，黄疸なく表在リンパ節腫脹はみられなかった。腹部膨満し，腹部全体に圧痛，抵抗を認めた。

入院時検査所見：赤血球数410×10^4，ヘマトクリット値38.8%，血色素量13g／dl，CEA 0.9ng/ml，白血球数4320／mm^3

好酸球0.2%で増多は認めなかった。

腹部単純 X 線所見：上腹部に小腸水平面形成像がみられ，小腸は拡張していた（図1）。

腹部 CT 所見：消化管内に類円形欠損像を認めた（図2）。

以上の所見より小腸脂肪腫による腸重積症を疑い平成9年9月4日開腹手術を施行した。

手術所見：正中切開で開腹するに，腹水，腸管癒着はなく，Treitz 靭帯から肛門側約1.5 m の回腸に小児手拳大の五筒性に重積した腸管を認めた（図3）。

図1　腹部単純 X 線：上腹部に小腸水平面形成像がみられた。

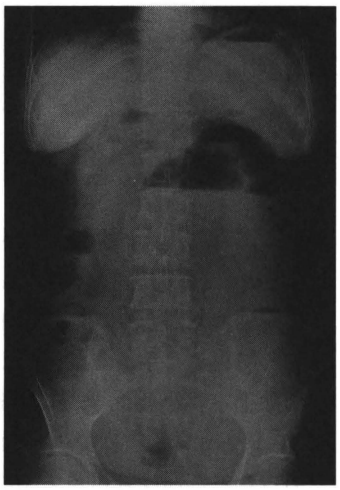

図2　腹部CT：消化管内に類円形欠損像を認めた。

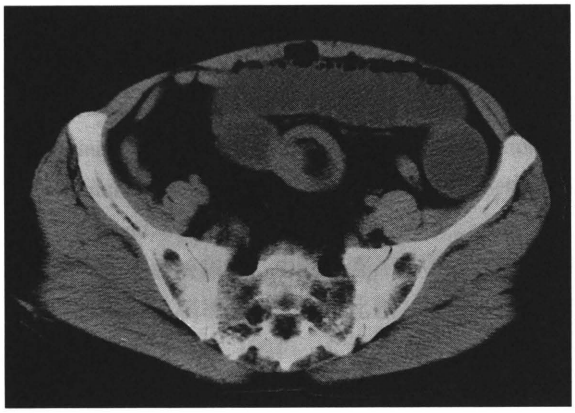

図3　術中写真：回腸に五筒性に重積した腸管を認めた。

図4　切除標本：40×35×20mmのポリープ状腫瘤で表面は粘膜で覆われていた。

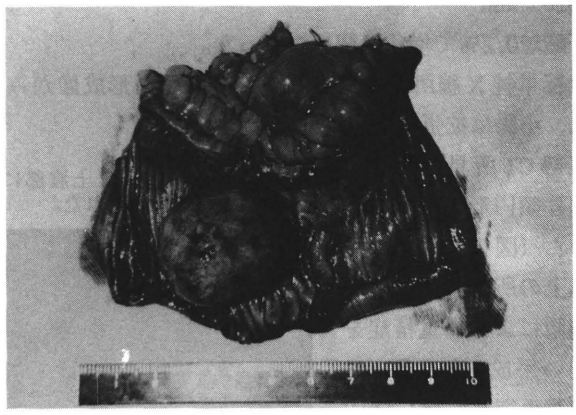

先進部にくるみ大の弾性硬の腫瘤を触知した。同部を整復後約10cm腸切除した。摘出腫瘤の肉眼形態から，小腸脂肪腫と判断しリンパ節廓清などは追加せず，小腸端端吻合で再建し手術を終了した。

切除標本：小腸間膜側に基部を有する3.0×3.5×2.0cmのポリープ状腫瘤で，表面は粘膜に覆われた赤色調であった。割面は乳白色で脂肪腫よりはやや硬い感じであった（図4，5）。

図5　切除標本：ポリープの割面は乳黄白色であった。

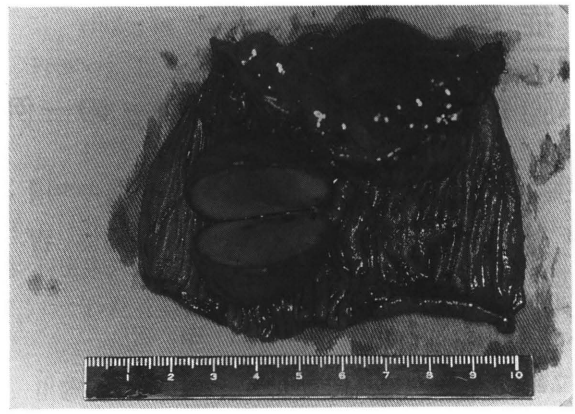

図6A　腫瘤のルーペ像で，腫瘤は粘膜下層から固有筋層に存在していた。



図6B　組織学的所見：渦状の線維芽細胞，好酸球と形質細胞から成る腫瘤がみられた。

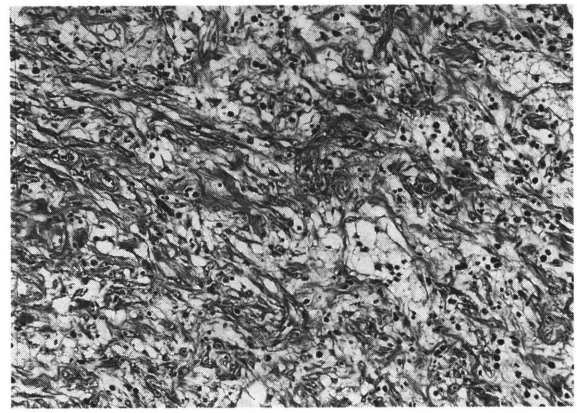

病理組織学的所見：腫瘤は粘膜下層から固有筋層に存在し，浮腫状の線維組織から成る。みられる細胞は渦状の線維芽細胞，好酸球と形質細胞などから成る腫瘤である（図6A,B）。

考　察

消化管の好酸球浸潤を伴う原因不明の病変は，炎症性疾患と考えられるが，その名称はいろいろである。1953年 Helwig らが[1]病因の基を炎症に求め，inflammatory fibroid polyp（IFP）と提唱し，以後一般に用いられている。腸重積症の原因として IFP によるものは比較的稀であるが，1961年 Ureles ら[2]はこの疾患を病変の広がり，存在部位，形状によって分類，検討している。

class I：diffuse eosinophilic gastroenteritis

class II：circumscribed eosinophilic-infiltrated granuloma

に分け，class I はアレルギー疾患との関連が深く，classII はアレルギーとの関連は少なく，末梢血好酸球増多もみられないもの，と分類している。本症例も末梢血の好酸球増多はみられず，肉眼的にも局所性隆起を呈しており，粘膜下層を中心とした線維芽細胞と好酸球を含んだ炎症性細胞の浸潤がみられることより，class II に属するものと考えられる。本邦における小腸 IFP は中村ら[3]の報告以来，自験例を含め53例[4~15]を数えるにすぎない（表１）。

表１　小腸 Inflammatory fibroid polyp の本邦報告例（1975～1997）

No.	報告者	年	性	術前診断	開腹所見	占拠部位	形　態	大きさ(mm)
1	中村	25	女	腸閉塞	回腸回腸重積	回腸末端の口側50cm	有茎性	40×28
2	金	29	男	回盲部腸重積	回腸盲腸重積	回腸末端の口側 4 cm	有茎性	40×32×30
3	飛鳥田	47	女	不完全腸閉塞	空腸空腸重積	Treitz 靭帯の肛側200cm	球状	30×25
4	市原	26	女	腸閉塞	空腸空腸重積	Treitz 靭帯の肛側250cm	有茎性	40×40×30
5	内藤	48	女	腸閉塞	回腸回腸重積	回腸末端の口側80cm	有茎性	50×38×24
6	黄	62	女	腸閉塞	回腸回腸重積	回腸末端の口側65cm	球状	45×35×30
7	江良	27	女	腸閉塞 回腸腫瘤	空腸腫瘤	Treitz 靭帯の肛側50cm	無茎性	60×55
8	吉岡	79	女	急性腹症	回腸結腸重積	回腸末端の口側25cm	有茎性	35×25×20
9	渡辺	64	女		腸重積	回腸末端の口側60cm	亜有茎性	27×25×25
10	渡辺	62	女		腸重積	中部小腸	亜有茎性	45×45×40
11	渡辺	42	男		空腸空腸重積	Treitz 靭帯の肛側150cm	亜有茎性	45×35×20
12	田中	42	男		空腸空腸重積	Treitz 靭帯の肛側200cm		37×32
13	田中	61	女		空腸空腸重積	Treitz 靭帯の肛側100cm		55×50
14	谷村	41	女	腸重積	回腸結腸重積	回腸末端の口側35cm	半球状	20×15
15	海老原	27	男	腹部腫瘤	憩室様病変	回腸末端の口側300cm	亜有茎性	30×12
16	谷村	50	女	腸閉塞	回腸回腸重積	回腸末端の口側120cm	隆起性	30×30

17	渡辺	40	女	回盲部腸重積	回腸結腸重積	回腸末端の口側15cm	亜有茎性	30×20×20
18	矢尾板	57	女	腸重積	空腸空腸重積	Treitz 靭帯の肛側45cm	有茎性	50×20
19	森藤	26	女	腸閉塞	回腸回腸重積	回腸		
20	佐野	64	男	盲腸癌	回腸腫瘤	回腸末端	有茎性	40×18×15
21	光野	65	女	腸閉塞	回腸回腸重積 小腸穿孔	回腸末端の口側100cm	有茎性	33×28×20
22	沖津	35	女	腸閉塞	回腸回腸重積	回腸末端の口側120cm	有茎性	55×35×30
23	渡辺	72	女	不完全腸閉塞	空腸空腸重積	Treitz 靭帯の肛側240cm	球状	50×30×30
24	宮川	33	女	空腸腫瘤	空腸腫瘤	Treitz 靭帯の肛側30cm	亜有茎性	15×13
25	西村	56	女	腸閉塞	空腸腫瘤	Treitz 靭帯の肛側 3 cm	半球状	15×13× 9
26	関根	28	女	腹部腫瘤	空腸腫瘤	Treitz 靭帯の肛側40cm	亜有茎性	105×58×55
27	村上	53	男	腸閉塞	回腸回腸重積	回腸末端の口側170cm	有茎性	38×35×31
28	坂本			盲腸腫瘍	回腸盲腸重積	回腸末端の口側 4 cm	亜有茎性	
29	河野	90	女	腸閉塞	回腸回腸重積	回腸末端の口側120cm	亜有茎性	30×30×20
30	竹腰	54	男	腸閉塞	回腸回腸重積	回腸末端の口側220cm	有茎性	35×25
31	竹腰	71	男	腸閉塞	回腸回腸重積	回腸末端の口側110cm	球状	25×25×25
32	中野	36	女	腸重積	回腸回腸重積	回腸末端の口側 1 cm	有茎性	70×70×40
33	重光	68	女	腸閉塞 回腸腫瘤	回腸回腸重積	回腸末端の口側30cm	有茎性	5 × 5 × 4
34	鈴木	62	男	腸重積	小腸小腸重積	回腸末端の口側220cm	有茎性	38×28×26
35	伊部	36	女	腸閉塞 回腸腫瘤	回腸回腸重積	回腸末端の口側110cm	有茎性	70×50×45
36	井上	68	女	腸閉塞	回腸回腸重積	回腸末端の口側150cm	亜有茎性	25×23
37	宮良	32	男	Crohn 病 小腸狭窄	小腸狭窄	回腸末端の口側40cm	有茎性	20×15×14
38	有田	61	男	腸重積	回腸回腸重積	回腸末端の口側60cm	有茎性	35×30×30
39	荒井	68	女	腸重積	回腸盲腸重積	回腸末端	有茎性	40×40

40	竹山	62	女	小腸腫瘤	小腸腫瘤	Treitz 靭帯の肛側180cm	有茎性	8×7×7
41	水野	71	男	腸閉塞 回腸腫瘤	空腸腫瘤	回腸末端の口側40cm	亜球形	23×23×15
42	岸本[4]	21	女	空腸腫瘤	空腸腫瘤	Treitz 靭帯の肛側100cm	亜有茎性	12×12×10
43	津嶋[5]	38	女	腸重積	小腸腫瘤	回腸末端の口側50cm	球状	30×28×20
44	田代[6]	46	男	腸閉塞	空腸空腸重積	Treitz 靭帯の肛側140cm	亜有茎性	25×40
45	佐伯[7]	60	男	腸閉塞	回腸回腸重積	回腸末端の口側160cm	亜有茎性	35×40×40
46	本田[8]	81	男	腸閉塞	回腸回腸重積	回腸末端の口側20cm	有茎性	35×25
47	久恒[9]	45	女	腸重積	回腸盲腸重積	回腸末端の口側15cm	有茎性	30×25×10
48	長尾[10]	86	男	腸重積	回腸回腸重積	回腸末端の口側21cm	有茎性	20
49	里見[11]	22	女	腸重積	整復	回腸末端の口側40cm	有茎性	30×30×16 潰瘍
50	伝野[12]	56	女	腸閉塞	回腸回腸重積	回腸末端の口側70cm	亜有茎性	32×28×28
51	佐藤[13]	58	女	腸重積	回腸盲腸重積	回腸末端	亜有茎性	30
52	深田[14]	51	女	腸重積	回腸回腸重積		亜有茎性	38×34×30
53	自験例	61	女	腸重積	回腸回腸重積	回腸末端の口側150cm	有茎性	40×35×20

NO. 1～NO. 42は岸本らの報告による。

これらの症例につき検討した。発症年齢は21～90歳（平均51.3歳）で60～69歳に14例（27%）と最も多く，次いで～29歳までの9例（17%）であった。男女比は15：37（1：2.25）と女性に多かった（表2）。占拠部位は回腸末端から150cm以内には32例（62%），小腸中部，空腸へと次第に少なくなる傾向であった（表3）。術前診断では腸閉塞22例(42.3%)で，次いで腸重積14例(27%)で，多くは緊急手術を受けている。1987年（No.32）以後の22症例では腸重積11例（50%），次いで腸閉塞7例（32%）とCT検査などにより術前診断がより正確に

表2　年齢分布

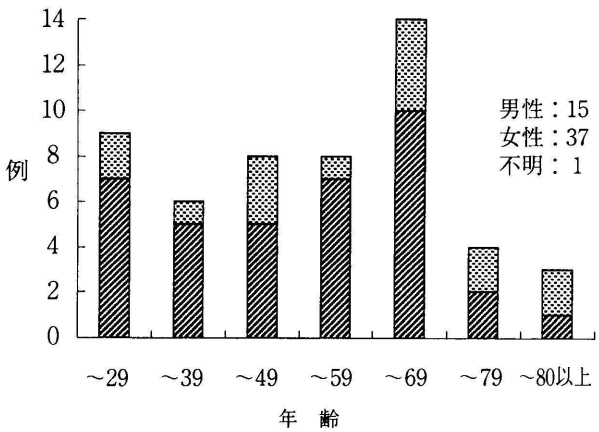

表3　占拠部位

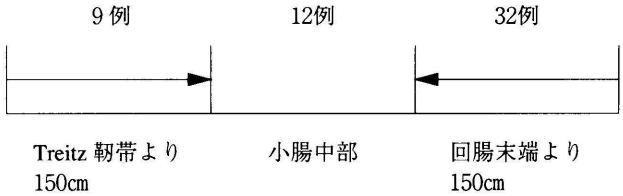

表4 腫瘤の大きさ（mm）

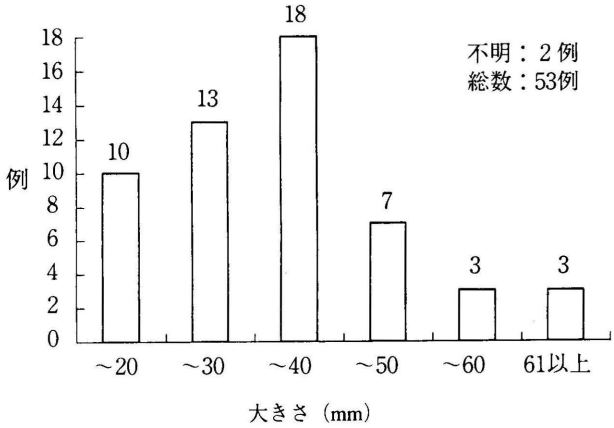

なっているようである。

ポリープの形態は有茎性は24例（46%），亜有茎16例（31%），球状型8例（15%）であった。ポリープの最大経は31～40mmに18例(35%)，21～30mmに13例(25%)で21～40mmのものが全体の60%を占めていた（表4）。臨床症状は津嶋ら[5]の報告によると腹痛が最も多く，しかも病悩期間も数カ月単位の長期間に及ぶものが多く，最も長いものでは2年間にわたるものもあるといわれている。このことより，ポリープの存在ないしは腸重積による症状発現が繰り返されていることも考えねばならないようである。アレルギー疾患との関係が認められるものは明らかではない。

術式に関しては小腸部分切除か回盲部切除が施行されている。小腸IFPはポリープが先進部となり，腸重積症を引き起こし発症するものがほとんどで，その症状も腹痛，悪心，嘔吐，腹部膨満等で，しかも反復することより，確定診断を得るまで長期間苦しむことが多いようである。成人の腸重積症は器質的疾患に起因することが高率[15]であるので，本疾患も念頭におき検査することが必要と思われた。

結　語

小腸IFPの1例を経験したので，本邦53例を集計し検討を加え報告した。

文　献

1）Helwig, E.B., Ranier, A.: Inflammatory fibroid polyps of the stomach. Surg. Gynecol. Obstet., 96：355-367, 1953

2）Ureles, A.L., Alschibaja, T., Lodico, D. and Stabins, S.J.: Idiopathic eosinophilic infiltration of the gastrointestinal tract, diffuse and circumscribed. Am. J. Med., 30：899-909, 1961

3）中村　達，尾形佳朗，秋里和夫，小林武夫　他：回腸のinflammatory fibroid polyp（いわゆる好酸球肉芽腫の1例）．癌の臨床, 21：642-645, 1975

4）岸本秀雄，大村　豊，大橋大造，入谷勇夫　他：空腸に発生したInflammatory fibroid polypの1例．日臨外医会誌, 51：1296-1301, 1990

5）津嶋秀史，日下部輝夫，嘉悦　勉，廣本雅之　他：回腸Inflammatory fibroid polypの1例．日臨外会誌, 50：1576-1582, 1989

6）田代和弘，堀部良宗，笠原正男，亀井克彦　他：空腸に発生したinflammatory fibroid polypの1例 －臨床病理学的所見を中心に－．臨床消化器内科, 4：1569-1572, 1989

7）佐伯俊昭，国延浩史，新本　稔，服部孝雄　他：回腸inflammatory fibroid polypの1例．胃と腸, 24：700-704, 1989

8）本田　拓，山本達郎，小林俊介，くるま　止勝麿　他：腸重積症を惹起し発見された回腸好酸球肉芽腫の1例．帝京医誌, 12：289-293, 1989

9）久恒生久子，鴨井逸馬，井上　隆，甲斐秀信　他：回腸末端に発生したInflammatory fibroid polypの1例．臨床放射線, 36：497-500, 1991

10）長尾成敏，田中千凱，伊藤隆夫，大下裕夫　他：小腸inflammatory fibroid polypによる成人腸重積症の1例．岐阜市民病院年報, 11：152-155, 1991

11）里見　昭，辻　美隆，石田　清，小林雅朗　他：回腸inflammatory fibroid polypの1例 －本邦報告例の検討を含めて－．臨床外科, 46：1537-1539, 1991

12）伝野隆一，平田公一，水島康博，秋山守文　他：回腸に発生したinflammatory fibroid polypの1例．日臨外会誌, 53：644-647, 1992

13）佐藤　裕，湯ノ谷誠二，深川　博，田中　聡　他：病態診断に超音波検査が有用であった腸重積をきたした回盲部炎症性類線維性ポリープ（inflammatory fibroid polyp）の一例．腹部画像診断, 12：481-486, 1992

14）深田代造，五島秀行，田中千凱，伊藤隆夫　他：腸重積をきたした回腸Inflammatory Fibroid Polypの1例．外科診療, 34：265-269, 1992

15) 堀　公行：成人腸重積症　－6治験例と本邦最近10年間の報告症例の集計をもととして－．外科，38：692-698, 1976