

症例報告 (第18回若手奨励賞受賞論文)

気道緊急に対して輪状甲状靱帯切開を行い救命した1例

宮本亮太¹⁾, 森 勇人²⁾, 藤木和也²⁾, 藤本啓介²⁾, 松下健太²⁾,
松本大資²⁾, 中尾寿宏²⁾, 川下陽一郎²⁾, 近清素也²⁾, 大村健史²⁾,
中川靖士²⁾, 井川浩一²⁾, 広瀬敏幸²⁾, 倉立真志²⁾, 八木淑之²⁾,
三村誠二³⁾, 戸田直紀⁴⁾, 堀 洋二⁴⁾

¹⁾徳島県立中央病院医学教育センター

²⁾同 外科

³⁾同 救急科

⁴⁾同 耳鼻咽喉科

(平成29年11月7日受付) (平成29年12月21日受理)

症例は60歳代の男性。自宅で突然の呼吸困難を自覚し、自力で救急車を要請した。搬送中に意識レベルが低下し、当院到着時、心拍数 100回/分、血圧 199/111mmHg、呼吸数 10回/分、SpO₂ 100% (バッグバルブマスク (BVM) で補助換気)、昏睡状態で stridor を聴取し、BVM で換気抵抗があった。気道緊急と判断し、直視下経口気管挿管を試みたが、顎関節の緊張により開口が困難であった。迅速気管挿管法 (Rapid Sequence Intubation; RSI) に切り替えて筋弛緩薬を投与したところ、大量に嘔吐し、その後すぐに心肺停止に至った。吐物により経口気管挿管が困難であったため、胸骨圧迫を行いながら輪状甲状靱帯切開に切り替えて気道確保し、心肺停止後約10分で自己心拍は再開した。ICU 入室後に脳平温療法などの全身管理を行った。意識は回復し、入院約1ヵ月後に退院した。

はじめに

気道緊急とは無反応、無呼吸、瀕死の呼吸状態など、直ちに何らかの気道確保を必要とする状態を指す。

確実な気道確保には大きく分けて、気管挿管と外科的気道確保がある。2つのうち気管挿管が第一選択となるが、気管挿管が困難でマスクによる強制換気も有効に行えない状況、cannot intubate, cannot ventilate (CICV) の場合、外科的気道確保の適応となる。

今回、われわれは上気道閉塞による気道緊急に対して、

迅速に外科的気道確保を行い救命した1例を経験したので報告する。

症 例

患者：60歳代の男性。身長 175cm、体重 80kg、BMI 26.1kg/m²

主訴：呼吸困難

既往歴：甲状腺の手術歴あり (搬送時の情報)

2年前に甲状腺癌に対して甲状腺全摘術、気管合併切除術、気管再建術施行 (診療情報提供書より判明)

現病歴：

自宅で突然の呼吸困難を自覚し、自力で救急車を要請した。救急隊接触時 (救急隊要請13分後)、心拍数 112回/分、血圧 248/153mmHg、呼吸数 36回/分、SpO₂ 68% (室内気)、Japan Coma Scale (JCS) 3であった。搬送中に意識レベルは JCS 3 桁まで悪化した。

当院到着後経過：

当院到着時 (救急隊要請32分後)、心拍数 100回/分、血圧 199/111mmHg、呼吸数 10回/分、SpO₂ 100% (BVM で補助換気) であった。死戦期呼吸で stridor を聴取し、BVM で換気抵抗があった。また、冷汗を認め、意識レベルは Glasgow Coma Scale (GCS) E1V1M4であった。動脈血液ガスは pH 6.626、PaCO₂ 201.0mmHg、PaO₂ 147.0mmHg、HCO₃⁻ 19.6mmol/L で著明な呼吸性アシドーシスを呈していた。

上記の状態より気道緊急と判断し、直視下経口気管挿管を試みたが顎関節の緊張により開口が困難であった。そのためRSIに切り替えてロクロニウム 50mgを投与した。投与30秒後には胸壁の動きが低下し、それとともに低酸素血症の急激な進行と大量嘔吐を起し、投与90秒後には心肺停止に至った。速やかに胸骨圧迫を開始し、吐物により経口気管挿管が困難であったため輪状甲状靱帯切開に切り替えた。切開孔に内径6mm気管チューブを挿入し換気を開始したところ換気良好であり、心肺停止後約10分で自己心拍は再開した。呼吸と循環が安定したのを確認した後に、再度直視下経口気管挿管を行った。内径の大きな気管チューブの方が呼吸管理には有利であるため経口気管挿管側より人工呼吸を開始した。甲状腺の手術後で解剖学的な異常があることも想定して、適切な位置で輪状甲状靱帯切開が行えたかを確認するために、6mm気管チューブは留置したままCTを撮影した(図1)。その後、輪状甲状靱帯切開部はドレーンを留置し、一時閉鎖を行った。救急外来での処置を終えた後、ICUへ入室し、脳平温療法などの全身管理を行った。

第2病日に手術を行った病院からの診療情報提供書が届き、2年前に甲状腺癌に対し甲状腺全摘術、気管合併

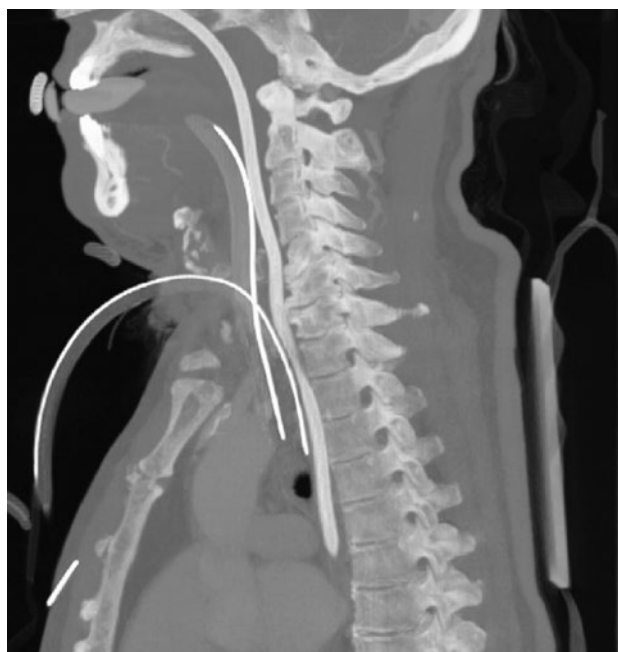


図1：全身造影CT所見
術後の影響で輪状軟骨は認めないが、甲状軟骨の直下より6mmチューブが経口挿管側の気管チューブとともに気管に挿入されている。

切除術、気管再建術を施行していたことが判明した。術後、右声帯萎縮、左披裂軟骨過内転があったため気管切開を勧められていたが、本人が拒否していたとのものであった。救急外来で輪状甲状靱帯切開後に施行した喉頭ファイバーでは声帯の高度狭窄を認め、術後気道狭窄と反回神経麻痺が呼吸困難の原因と考えられたため、第3病日に輪状甲状靱帯切開孔の拡大術を行った。その後の経過中に誤嚥性肺炎を発症したため抗菌薬で治療し、呼吸状態が改善した第8病日に人工呼吸より離脱した。第38病日に脳機能障害なく独歩で退院となった。退院時は輪状甲状靱帯切開孔にスピーチカニューレを挿入した状態であり、そこからの発語が可能であった。

考 察

救急外来における処置の中でも気道管理は最も緊急性の高いものの一つであり、適切かつ有効に行わなければ患者の生命を危険にさらす可能性がある。救急外来において気道確保が必要とされた患者の中で外科的気道確保が施行された頻度は0.13~1.1%と報告されており¹⁻³⁾、頻度は低いものの、臨床医なら十分に遭遇する可能性がある。

わが国の気道緊急のガイドラインとしては外傷初期診療ガイドライン (Japan Advanced Trauma Evaluation and Care: JATEC)⁴⁾ (図2)や日本麻酔科学会 (Japanese Society of Anesthesiologists: JSA) が定めるもの⁵⁾などがある。JATECでは、気道緊急時にまず直視下経口気管挿管を試み、顎が硬い、開口不十分などの場合は筋弛緩薬を用いたRSIを行ってもよいとされている。そして、2回の試行でも挿管が不可能な場合やSpO₂が90%以下に低下したときは直ちに外科的気道確保を行うとされている。

本症例でも上記ガイドラインに従ってまず直視下経口気管挿管を試みたが、顎関節の緊張により開口が困難であったため筋弛緩薬を用いたRSIに切り替えた。しかし、低酸素血症の急激な進行と大量嘔吐を起し、間もなく心肺停止に至った。その後、速やかに輪状甲状靱帯切開に切り替え、最終的には脳機能障害を残すことなく退院できたことは幸いであったが、心肺停止に至らせない方法がなかったか検討する必要がある。

緊急の気道確保を行う際には、事前の評価と準備が非常に重要である。評価する項目としては、挿管困難の予測、換気困難の予測、病態因子の評価、声門上器具使用

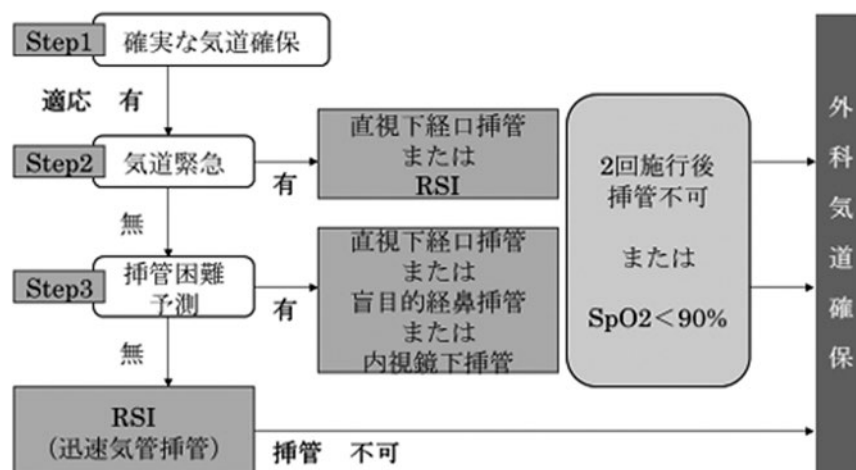


図2：気道緊急のアルゴリズム

困難の予測，輪状甲状靱帯切開困難の予測を行う必要がある^{6,7)}。本症例を振り返ると，stridorを聴取し，BVMで換気抵抗があったことから上気道狭窄の存在が事前に予想され，挿管，換気，声門上器具の使用は困難であったと予測される。また，死戦期呼吸を認め，BVMでの補助換気がなければ酸素化が保てず，著明なアシデミアがあったことから病態因子としても非常に不良であったと考えられる。さらに，頸部術後であったことから輪状甲状靱帯切開は困難であることも予測される。

準備に関しては，挿管技術に優れた医師や外科的気道確保が行える医師の招集を行い，必要物品を速やかに使える状況にしておく必要がある。本症例を振り返ると，輪状甲状靱帯切開を速やかに行える状況を確保することはできていたものの，休日の事例であり，人的資源は不十分であった。実際に直視下経口気管挿管から輪状甲状靱帯切開までを行ったのは同一医師であった。

本症例では，気道確保することにおいて患者に複数の困難因子が存在し，人的資源も不十分な状況であった。そのことを踏まえると，筋弛緩薬を用いたRSIを行うことは換気と挿管が不可能なCICVに陥るリスクが高かったと考える。そのためRSIを行わずに最初から輪状甲状靱帯切開を選択すれば心肺停止に至らなかつた可能性もある。

気道緊急に対して輪状甲状靱帯切開を行う頻度は決して多くないため臨床経験を積むことは難しい。しかし，本症例のように輪状甲状靱帯切開を行わなければ救命できないことはある。その時に適切かつ有効に行うために

も，日頃からあらゆる状況を想定しトレーニングを重ね技能を習得しておく必要があると考えられた。

結 語

今回，気道緊急に対して輪状甲状靱帯切開を行い救命した1例を経験し，日頃から対応のトレーニングを重ねる必要があると感じた。

文 献

- 1) John C Sakles, Erik G Laurin, Aaron A Rantapaa, Edward A Panacek: Airway Management in the Emergency Department: A One-Year Study of 610 Tracheal Intubations. Annals of Emergency Medicine, 31: 3 March 1998
- 2) Ron M. Walls, alvin A. Brown, Aaron E. Bair, Daniel J. Pallin: Emergency Airway Management: A Multi-Center Report of 8937 Emergency Department Intubations. The Journal of Emergency Medicine, 41 (4): 347-354, 2011
- 3) Dean Kerslake, Angela J. Oglesby, Nicola Di Rollo, Ed James, et al.: Tracheal intubation in an urban emergency department in Scotland: A prospective, observational study of 3738 intubations. Resuscitation, 89: 20-24, 2015
- 4) 改訂第4版 外傷初期診療ガイドライン JATEC,

- へるす出版 (2012), p27-43
- 5) 日本麻酔科学会編：気道管理ガイドライン2014
- 6) 志賀隆, 林寛之：必勝！気道管理術 ABC ははずさない, 秀潤社 (2015), p70-79
- 7) Ron Walls, Michael Murphy : Manual of Emergency Airway Management, 4th edition, Lippincott Williams & Wilikins (2012) p8-34

Successful cricothyrotomy for emergency airway management : a case report

Ryota Miyamoto¹⁾, Hayato Mori²⁾, Kazuya Fujiki²⁾, Keisuke Fujimoto²⁾, Kenta Matsushita²⁾, Daishi Matsumoto²⁾, Toshihiro Nakao²⁾, Yoichiro Kawashita²⁾, Motoya Chikakiyo²⁾, Takeshi Omura²⁾, Yasushi Nakagawa²⁾, Koichi Ikawa²⁾, Toshiyuki Hirose²⁾, Shinji Kuratate²⁾, Toshiyuki Yagi²⁾, Seiji Mimura³⁾, Naoki Toda⁴⁾, and Yoji Hori⁴⁾

¹⁾The medical education center, Tokushima Prefectural Central Hospital, Tokushima, Japan

²⁾Department of Surgery, Tokushima Prefectural Central Hospital, Tokushima, Japan

³⁾Department of Emergency, Tokushima Prefectural Central Hospital, Tokushima, Japan

⁴⁾Department of otorhinolaryngology, Tokushima Prefectural Central Hospital, Tokushima, Japan

SUMMARY

A 60 year-old male was brought to our emergency department by ambulance due to sudden onset of dyspnea. On examination, he was in coma since his level of consciousness decreased during transport, blood pressure was 199/111mmHg, heart rate was 100 beats per minute, respirations were 10 per minute, blood oxygen saturation level (SpO₂) was 100% via assisted ventilation with Bag-Valve-Mask, and stridor was heard on auscultation. Those findings indicated airway emergency and endotracheal intubation was required. However, attempts at intubation were unsuccessful due to restriction of mouth opening. Muscle relaxant was then given to perform rapid sequence intubation, which caused vomiting. Failure to ventilation and intubation resulted in cardiopulmonary arrest. Chest compression was started immediately and decision for cricothyrotomy was made. 10 minute after cricothyrotomy, he revived. Subsequently, systemic management including therapeutic normothermia was performed at intensive care unit, then he regained consciousness. He was discharged 1 month after admission.

Key words : airway emergency, cricothyrotomy, rapid sequence intubation, cardiopulmonary arrest