四国医誌　55巻2号　60～63　APRIL 25, 1999（平11）

IVRを用いた肝癌に対する局所治療

柴田啓志，筒井朱美，伊東　進

徳島大学第二内科学教室

（平成11年3月19日受付）

古典的な肝細胞癌（HCC）に対する初回治療として，肝動脈亜区域塞栓術（s-TAE）を主体とした内科的に局所治療を行った，1991年よりの56例について，局所治療効果，局所再発の有無，生存率を検討した。56例中，十分な局所治療効果を51例，91％に得ることができた。画像診断上十分な局所治療効果が得られたと考えられたにもかかわらず，局所再発をきたした症例は，約22カ月の観察期間で4例，8％に認められた。多部位再発を19例，34％に認め，再治療を17例に施行し，累積生存率は，1年89％，3年70％，5年47％，8年23％と肝予備能不良例，大きなHCC症例を含んでいることを考えると外科的治療に勝るとも劣らないものであり，HCCに対するIVRを用いた局所治療は，有用であると考えられた。

はじめに

当科においても新規肝細胞癌（HCC）症例数は年々増加し，その初回治療法として現在では，その約半数に肝動脈亜区域塞栓術（s-TAE）を行っている。今回我々は，当科における古典的なHCCに対するInterventional Radiology（IVR）を用いた局所治療として，初発HCC症例に対するs-TAEの局所治療効果および生存率を検討したので報告する。

対　象

1991年1月より1998年6月までに，HCCに対する初回治療としてs-TAEを施行した56例を対象とした。年齢は，44～81歳（平均年齢65.1歳）で，性別は，男性38例，女性14例であった。全例に肝硬変を認め，ウィルスマーカーは，HBV陽性6例，HCV陽性42例，HBV・HCV両者が陽性2例，両者が陰性2例であった。背景肝の予備能力は，原発性肝癌取り扱い規約による，臨床病期Ⅰが17例，Ⅱが31例，Ⅲが8例認められた。腫瘍の画像診断によるStage分類は，StageⅠが12例，Ⅱ15例，Ⅲが12例，Ⅳが14例で，肝予備能が不良な臨床病期Ⅲの症例を8例，5㎝以上の大きなHCCを16例，3個以上の多発症例を11例含んでいた（表1）。

方　法

担癌動脈，肝動脈亜・亜区域枝，亜区域枝より抗癌剤懸濁リピオドールとGelfoam細片，SMANCSとエピルビシン・Gelfoam細片もしくはエタノールを用いて施行し，肝予備能の許す限りtherapeutic effect（TE）Ⅴが得られるまで再治療を行い，肝癌治療直接効果判定基準に則り効果判定を行った。局所再発の検討は，術後定期的に腹部USやCTで経過観察を行い，局所再発の有無を検討した。また，集学的治療として他結節や再発に対してs-TAE，PEI，およびSMANCSによるCmemolipiodolizationを行い，その生存率を検討した。

表1　対　象

肝機能			腫瘍の画像診断によるStage分類	
臨床病期	Ⅰ：17例		Stage	Ⅰ：12例
	Ⅱ：31例			Ⅱ：15例
	Ⅲ：8例			Ⅲ：12例
				Ⅳ：14例
腫瘍の最大径		：3cm以内		26例
		：3cm超5cm以内		14例
		：5cm超		16例
全病変数		：1個		36例
		：2個		9例
		：3個以上		11例

結　果

1．局所治療効果

56例中，十分な局所治療効果を51例，91％に得ることができた（表2）。

2．局所再発

画像診断上十分な局所治療効果が得られたと考えられたにもかかわらず，局所再発をきたした症例は，約22カ月の観察期間で4例，8％に認められた（表3）。

3．多部位再発とその治療

多部位再発を19例，34％に認め，再治療を17例に施行した。その内訳は，s-TAE 4例，PEI10例，Chemolipiodolization 1例，手術2例であった（表4）。

4．累積生存率

全体の累積生存率は，1年89％，3年70％，5年47％，8年23％であった（表5）。

考　察

最近，HCCの治療成績は，そのハイリスクグループが明確で早期診断が可能となってきたこと[1]，また，合併する肝硬変やHCCの多中心性発生のために，早期診断を行えたにもかかわらず手術適応のない場合が少なくなく，そのために画像診断技術の治療応用であるIVRの進歩したことより飛躍的に向上した。しかし，肝癌死亡率の年次推移では1975年以降に男女とも急激な増加傾向にあり，今後もさらに増え続ける勢いにある。特に，徳島県は全国に比し肝疾患死亡率は著明に高く，都道府県別では古くより常に上位（1～5位）に位置している。肝癌死亡率の年次推移では1975年以降に男女とも急激な増加傾向にあり，今後もさらに増え続ける勢いにある[2]。当科においても最近HCC症例は増加しており，1995年以降は年間30人以上の新規HCC患者の入院があり，再発治療例を含めると年間延べ約150人のHCC患者を治療している。肝癌の治療に当たり重要なことは，腫瘍の存在診断を十分に行うことと，各腫瘍に対する血行動態の違いによる治療法を的確に選択し，完全に局所治療を

表2．亜区域塞栓術の局所治療効果

癌の残存（＋）	癌の残存（－）	Total
5例*（9％）	51例（91％）	56例（100％）

*
1）CT上，viableが疑われたが，術後16ヶ月後の現在も局所再発認めず，生存中。
2）Vp3，Vv3で門脈腫瘍栓内にviableを認めるが，術後43ヶ月の現在も生存中。
3）高齢，臥床によりdementia出現し治療中止し，死亡。
4）Rupture症例，肝不全のため治療中止し，死亡。
5）CT上，viableを認めるが，遠隔転移のため治療中止。

表3．亜区域塞栓術後の局所再発の検討

局所再発（＋）	局所再発（－）	Total
4例*（8％）	47例（92％）	51例（100％）

平均観察期間22.2カ月（最長88カ月）

*
1）エタノールTAEの初期の1例。肝不全のため治療中止。
2）下横隔動脈よりのTAEにより再び癌の残存（－）。
3）再度の亜区域塞栓術にて再び癌の残存（－）。
4）肝静脈バルーン閉塞下亜区域塞栓術後の1例。同一亜区域（S6）に再発を認め，手術。

表4．多部位再発に対する治療

再発（＋）	再発（－）	Total
19例（34％）	37例（66％）	56例（100％）

平均観察期間22.2カ月（最長88カ月）

再発に対する治療	
亜区域塞栓術	4例
PEI	10例
Chemolipiodolization	1例
手術	2例
無治療（肝不全のため）	2例

表5．全症例の累積生存率（n：56例）

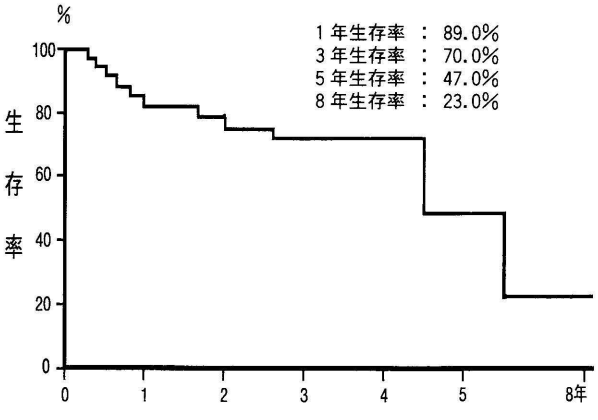

行うことである。そのために，IVRを用いた画像診断技術，門脈造影下CT（CTAP）と肝動脈造影下CT（CTA）が導入されている[3]。当科においては，ほぼ全例にCTAPとCTAを施行し，腫瘍の存在診断とその治療法の選択を行っている。正常肝組織は，一般には，動脈血流25％および門脈血流75％にて栄養されているが，HCCは，動脈血流のみで栄養されているため，門脈血流は腫瘍内には認められない。そこで，門脈内にのみ造影剤を注入するCTAPではHCCは陰影欠損として描出され，腹部超音波検査や通常のCTで検出できない小さなHCCの検出が容易となる。また，一般にHCCは，動脈血流のみで栄養されているため腹部血管造影で腫瘍濃染像として認められるが，中には血管造影で濃染を認めない場合がある。このような場合でも，肝動脈内にのみ造影剤を注入するCTAで腫瘍濃染像が認められる場合があり，肝癌診断に極めて有効である。CTAで濃染を認めた場合，動脈血流優位のHCCと考え治療を行わなければならない。

HCCに対する内科治療としては，TAE，PEI，抗癌剤動注療法があり，腫瘍の局所治療を完全に行うためにはTAEとPEIが必要である。しかし，それぞれの治療法は腫瘍の血流状態により治療効果が異なるため，適切な治療法を選択しなければ期待通りの治療効果は望めない。従来のTAEは，固有肝動脈より塞栓術を行っていたため，抗腫瘍効果が不十分な場合が多く，非腫瘍部正常肝への侵襲も少なからず認められた。最近，マイクロカテーテルの発達により，肝動脈亜区域，亜・亜区域までのカテーテルの挿入が可能となり，肝動脈亜区域塞栓術が行われるようになり，抗腫瘍効果を高め，正常肝への侵襲をより少なくすることができるようになってきた。当科においても積極的に古典的なHCCに対する局所治療の第一選択として行っており，最近では新規肝癌症例の約半数に対して，亜区域塞栓術を用いて治療を行っている。また，最近，HCCの担癌亜区域の肝梗塞を目的とした肝静脈バルーン閉塞下亜区域塞栓術考案され[4]，当科においても，重症心不全を合併した全身状態不良の大きなHCC症例に対して，合併症なく良好な抗腫瘍効果を得られた症例も経験している[5]。

以上のように初回治療時にて適切な診断・治療が行われ，その後の経過観察を十分に行い再発に対する適切な治療を行っていけば，かなりの治療効果が望めるものと考えられる。当科におけるs-TAE患者の生存率は，1年89％，3年70％，5年47％であり，肝予備能不良例，大きなHCC症例を含んでいることを考えると外科的治療に勝るとも劣らないものであった。現時点でも，積極的に亜区域塞栓術を導入していない施設の報告では9％程度の5年生存率が一般的であり[6]，HCC患者の長期予後を得るためには，初回治療時に，適格な診断，適切な治療法を行い，その後の適切な経過観察を厳重に行うことが必要であると考えられた。

文　献

1．横須賀　収，小俣政男：C型肝炎ウイルス感染症と肝細胞癌．日本内科学会雑誌，84：1975-1979，1995
2．岡本　真，小俣政男：血小板数からみた肝癌の高危険群．日本内科学会雑誌，84：1965-1969，1995
3．蒲田敏文，松井　修，角谷真澄，吉川　淳　他：肝癌における治療方針決定の画像診断　－CTを中心に－．腹部画像診断，15：101-110，1995
4．東原秀行，岡崎正敏，野崎善美，竹吉正文　他：肝細胞癌に対する肝静脈バルーン閉塞下亜区域化学塞栓術．腹部画像診断，15：645-650，1995
5．柴田啓志，曽我部正弘，筒井朱美，横井孝文　他：肝静脈バルーン閉塞下SMANCS-TAEの使用経験．癌と化学療法，25（Suppl. Ⅰ）：133-139，1998
6．工藤正俊：TAEによる肝細胞癌の治療．日本内科学会雑誌，84：2012-2018，1995

Treatment of hepatocellular carcinoma by subsegmental transcatheter arterial embolization

Hiroshi Shibata, Akemi Tsutsui, and Susumu Ito
Second Department of Internal Medicine, The University of Tokushima School of Medicine, Tokushima

SUMMARY

Local medical treatment, primarily using subsegmental TAE, was attempted as the initial treatment for overt HCC. Local responses, local tumor recurrence and survival rates were analyzed for 56 patients who underwent this treatment after 1991. Of the 56 patients, 51 (91%) showed satisfactory local responses to the therapy. For 4 patients (8%), tumor recurred locally during the approximately 22 months follow up period, although the diagnostic images taken soon after treatment had suggested adequate local responses. Multiple tumor recurrence was found in 19 cases (34%). Seventeen patients were retreated. The cumulative survival rate was 89% after one year, 70% after 3 years, 47% after 5 years and 23% after 8 years. Considering that the subjects of this study included patients with poor hepatic reserves and patients with extensive HCC, the results of this therapy can be deemed to be comparable or superior to the outcome of surgical treatment. Therefore local therapy using IVR is expected to be useful for treating HCC.

Key words : HCC, TAE