

症例報告

地域の中核病院から大学病院へ搬送し病理解剖を実施した筋萎縮性側索硬化症の1例

花田 健太^{1,2)}, 大崎 裕亮²⁾, 柿本 拓海³⁾, 島 かさ音²⁾, 武藤 浩平²⁾,
福本 竜也²⁾, 山本 雄貴²⁾, 藤田 浩司²⁾, 坂東 良美³⁾, 鬼頭 秀樹⁴⁾,
和泉 唯信²⁾

¹⁾那賀町立上那賀病院内科

²⁾徳島大学病院脳神経内科

³⁾同 病理部

⁴⁾那賀町立上那賀病院

(令和3年3月5日受付) (令和3年4月5日受理)

病理解剖は神経難病の診断確定, 病態解明のためにも重要である。一方, 神経難病の進行期診療は地域医療で担われることも多く, 病理解剖まで完遂することはできない。今回, 山間部の中核病院に入院中に死亡し, 大学病院への搬送により病理解剖を実施した筋萎縮性側索硬化症の1例を経験した。

症例は82歳, 男性。2019年12月に嚥下障害を主訴に受診した徳島大学病院で筋萎縮性側索硬化症と診断された。病状が進行し2020年5月には自力での移動ができなくなった。2020年6月に誤嚥性肺炎のため同院に入院し, 1週間後に上那賀病院に転院した。入院第6病日に患者と家族に, 病理解剖について紹介した。当時は回答を保留したが拒否の態度ではなかったため, 死後に徳島大学病院に搬送できるよう事前調整をした。第60病日に右被殻出血を発症し, 第65病日に死亡した。家族が剖検に同意したため, 徳島大学病院に搬送し, 病理解剖を実施した。

はじめに

本邦での病理解剖件数は減少しているが, 病理解剖は臨床・研究・教育のいずれにとっても依然として重要である。特に生前に確定診断が困難であり病態が解明されていない神経難病においてその意味合いが強い。剖検体制が確保できない地域の中核病院に入院し, 都市部にある難病診療連携拠点病院(大学病院)と連携して事前準備を整えることで病理解剖を実施しえた筋萎縮性側索硬化症(amyotrophic lateral sclerosis; ALS)の1例を経験したため, 報告する。

症 例

患者: 82歳, 男性

主訴: 嚥下障害

既往歴: 小脳梗塞, 腹部大動脈瘤, 狭心症, 高血圧, 前立腺肥大症

家族歴: 特記事項なし

生活歴: 妻, 娘と3人暮らしであったが, 自宅近くに在住の息子が概ね介護をしていた。喫煙20本/日×45年, 飲酒は缶ビール350ml/日, アレルギーなし, 60歳まで温泉経営。

現病歴: 2019年12月に, 数ヵ月前から進行性に増悪してきた構音障害, 嚥下障害を訴え徳島大学病院(図)を受診し, ALSと診断された。次第に病状が進行し, 2020年5月には下肢筋力低下のため自力で移動ができなくなり自宅療養が困難になった。2020年6月に誤嚥性肺炎に罹患し, 徳島大学病院に入院した。その際に気道確保, 人工呼吸管理, 胃瘻栄養管理について家族同席の下で本人の意思確認をし, それらを実施しない意向を確認した。数日後に肺炎治療の継続を目的として, 自宅近くの地域中核病院である上那賀病院(図)に転院した。

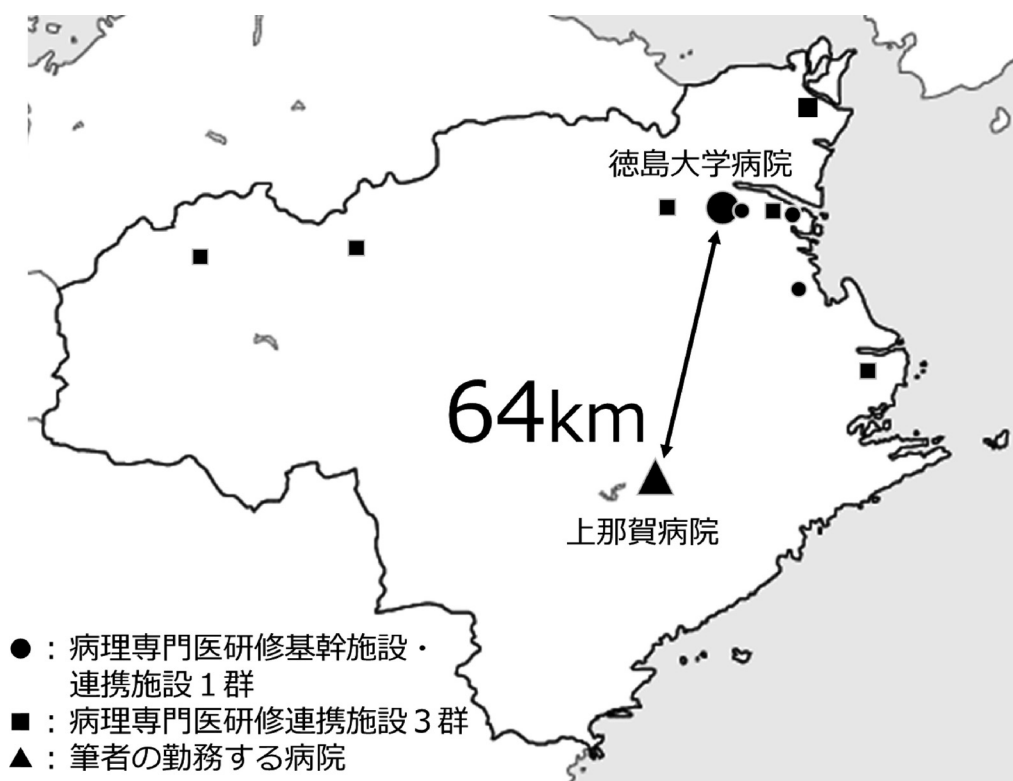


図 徳島県内における徳島大学病理専門研修プログラム関連施設の地理的位置関係。文献2を参考に作成。

- : 病理専門研修基幹病院および研修連携施設 1 群 (複数の常勤病理専門指導医を有する: 徳島大学病院, 徳島県立中央病院, 徳島赤十字病院, 徳島市民病院)
- : 病理専門研修連携施設 3 群 (常勤病理専門指導医を有さない施設: 徳島健生病院, 鳴門病院, 阿南医療センター, 吉野川医療センター, 徳島県立三好病院, つるぎ町立半田病院)
 ※病理専門研修連携施設 2 群 (病理専門指導医が常勤している) は県外のみ
- ▲ : 筆者の勤務する病院

転院時身体所見: 身長160cm, 体重44kg (半年間で12kgの体重減少あり), 体温37.6℃, 脈拍80回/分, 血圧166/116mmHg, 胸腹部に特記すべき異常所見なし。四肢の浮腫なし。

神経学的所見: 意識清明。脳神経領域では顔面麻痺を認めず舌に萎縮を認めた。slow speechで, 本人の発言を理解するために聞き直しを要した。上肢近位筋・遠位筋に軽度, 下肢近位筋に中等度, 下肢遠位筋に高度の筋力低下を認め, 全身諸所に筋萎縮と線維束性収縮を認めた。端坐位からの起立と立位保持ができなかった。下顎反射亢進, 四肢の腱反射はいずれも亢進, 両側 Hoffmann 反射陽性, Babinski 徴候両側陰性。感覚, 自律神経に異常所見はなかった。

臨床経過: 上那賀病院に転院後, 本人が食事摂取を強く希望したため, 末梢静脈輸液を併用しながら経口摂取を開始した。入院第6病日に患者と家族に, 神経難病の病

態解明における病理解剖の意義について紹介した。当時本人は判断を息子に一任し, 息子は同意を明言しなかったものの「考えてみます」という返答だったため拒否的態度ではないと考えた。上那賀病院では病理解剖を実施できない状況だったが, 死亡後に家族が病理解剖に同意した場合に備えて徳島大学病院に連絡し, 病理解剖の受託承諾を得た。また, 夜間に死亡した場合, 上那賀病院には冷蔵保管設備を有する霊安室がないため, 死亡後に即搬送する必要がある。夜間に徳島大学病院に搬送することが可能な葬儀屋を予め調査した。第60病日に右被殻出血を発症し, 第65病日に死亡した。家族から病理解剖の同意が得られたため, 大学病院に搬送し, 病理解剖を実施した。徳島大学病院での病理解剖実施費用は, 他院からの持ち込み例に対しては依頼病院が負担する規定であるが, 本例が特に研究上必要と認められ, 免除された。

考察：本例が罹患していた ALS をはじめ、変性疾患を主とした神経難病はその病態が十分に解明されていない。その理由のひとつとして中枢神経では一般的に生検を実施できず診断も臨床診断にとどまり中枢神経変性の機序も確認できないことなどが挙げられるため、病理解剖がもつ意義は依然として大きい¹⁾。一方、神経難病は日常生活動作が進行性に障害されるものが多く、診断した大学病院などに通院できなくなる場合が多い。神経難病の終末期医療の多くは在宅や地域医療施設によって担われることになり、死後に病理解剖をすることが困難になる。図は剖検室を有する施設の県内分布の目安として、徳島大学病理専門研修プログラム関連施設の県内分布を示した。これらの施設が県北部に偏在していることが分かる²⁾。特に山間部の剖検室のない施設では、剖検室を有する施設に搬送する必要があるため病理解剖実施の条件が厳しくなる。

本例は夜間に長距離を病院間搬送することを想定し、予め搬送可能な葬儀屋を検索し可否の確認をしていたことでスムーズに搬送することができた。夜間に亡くなり病院に霊安室がない場合、翌朝まで御遺体を保管すると、仮にドライアイスにより冷却をしながらであっても腐敗を十分には防げない³⁾。貴重な御遺体の状態を損なわないためにも、予め搬送手段を確保できるかを確認しておくことは重要である。

一般に、受託病理解剖の実施費用は依頼病院が負うことが多い。日本病理学会は病理解剖受託時の請求額の基準として費用試算をしており、1件あたり25万円強を最低基準としている⁴⁾。この解剖実施費用に御遺体搬送費用を加えた費用が解剖依頼病院の負担になるため、その実施に消極的にならざるを得ない。

病理解剖は医師への医学教育においても重要視されており、内科専門医研修において最低1症例を経験することが求められている。地域中核病院でこの経験ができないことは、そこでの研修意欲を阻害する要因になり、若

手医師の都市部偏在を助長しかねない。徳島大学病院では、病理解剖受託規則第4条第3項の文言に基づき、具体的に初期研修および専門研修履修中の医師が勤務している病院から病理解剖の依頼を受けた際には地域にかかわらず依頼元の負担が免除されることになった。この処置は間接的に内科医の都市部偏在を是正することに繋がることが期待される。

結 語

地域医療中核病院における病理解剖の遂行に病院間の連携が重要であった1例を経験した。

謝 辞

この研究は、厚生労働科学研究費補助金 難治性疾患等政策研究事業（難治性疾患政策研究事業）「神経変性疾患領域における基盤的調査研究班」（研究代表者 中島健二）の助成によって行われた。

文 献

- 1) 日本神経学会：神経疾患克服に向けた研究推進の提言 2018. https://www.neurology-jp.org/images/teigen_2018.pdf (参照2021.02.14)
- 2) 徳島大学病理専門研修プログラム. https://www.carecenter-dr.jp/data/contents/contents/course/1_15961773645792.pdf (参照2021.02.14)
- 3) 舟山真人, 笹野公伸, 斎藤一之：病理医にも役立つ法医学解剖入門, 文光堂, 2003
- 4) 日本病理学会：病理剖検輯報とデータベース. <http://pathology.or.jp/jigyou/shishin/boken-sisan-050118.html> (参照2021.02.14)

An autopsy experience of a case with amyotrophic lateral sclerosis treated in a remote rural hospital

Kenta Hanada^{1,2)}, Yusuke Osaki²⁾, Takumi Kakimoto³⁾, Kasane Shima²⁾, Kohei Muto²⁾, Tatsuya Fukumoto²⁾, Yuki Yamamoto²⁾, Koji Fujita²⁾, Yoshimi Bando³⁾, Hideki Kito⁴⁾, and Yuishin Izumi²⁾

¹⁾*Department of Internal medicine, Naka Municipal Kaminaka Hospital, Tokushima, Japan*

²⁾*Department of Neurology, Tokushima University Hospital, Tokushima, Japan*

³⁾*Division of Pathology, Tokushima University Hospital, Tokushima, Japan*

⁴⁾*Naka Municipal Kaminaka Hospital, Tokushima, Japan*

SUMMARY

An 82-year-old man, who developed dysphagia several months ago, presented Tokushima University Hospital and was diagnosed of ALS in December 2019. The patient got gradually worse and became bedridden in May 2020. He was admitted into Tokushima University Hospital suffering an aspiration pneumonia in June 2020. The pneumonia rapidly improved with a treatment; however, the patient failed to be treated at home against his wish and was transferred to Kaminaka Hospital. We accepted his wish for refusing mechanical ventilation or tube feeding. Later, we requested autopsy consent from the patient. He did not refuse our proposal; therefore, we pre-searched transporters capable to deceased bodies and contacted the division of pathology in Tokushima University. 60 days later, the patient died due to a suddenly developed putamen hemorrhage. After getting the family's consent, as previously arranged, we transferred the deceased body to Tokushima University and accomplished an autopsy. Although the number of autopsies is declining, we suggest that hospital collaboration may help perform autopsies.

Key words : neurodegenerative diseases, autopsy, rural area, amyotrophic lateral sclerosis