中・四矯歯誌　33：59～68，2021

Temporary Anchorage Devices（TADs）を用い非抜歯遠心移動治療を行った長期安定２症例

Long-term retention of two non-extraction cases treated with total arch distalization using Temporary Anchorage Devices（TADs）

比嘉　佳基[1)]，泰江　章博[2)]，三井　なおみ[2)]，田中　栄二[2)]
HIGA Yoshiki[1)], YASUE Akihiro[2)], MITSUI Naomi[2)], TANAKA Eiji[2)]

抄　録

今回，我々は Temporary Anchorage Devices（TADs）を用いて上下顎歯列全体の遠心移動による非抜歯治療を遂行し，保定後５年以上の経過時においても安定した咬合関係が維持された２症例を経験したので報告する．

症例１は，初診時年齢29歳の女性で，開咬を主訴として来院した．口腔内所見は，overjet －1.0 mm，overbite －1.0 mm で，上下顎歯列正中の不一致を認めた．アーチレングスディスクレパンシーは上顎 －0.5 mm，下顎 －2.0 mm であり，臼歯関係は右側 Angle Ⅰ 級，左側 Angle Ⅲ 級であった．側面頭部エックス線規格写真分析の結果，∠ANB 3.9° より skeletal Class I，FMA 33.6° より high mandibular plane angle であり，口唇突出感のある前歯部開咬を伴う歯性上下顎前突と診断された．上顎両側臼歯部頬側歯槽部に歯科矯正用アンカースクリューを，下顎両側大臼歯部にアンカープレートを植立し，マルチブラケット装置を装着した後，歯列全体の遠心移動により咬合を確立した．

症例２は，初診時年齢60歳の女性で，下顎前歯部の叢生を主訴として来院した．口腔内所見は，overjet ＋6.0 mm，overbite ＋1.5 mm で，アーチレングスディスクレパンシーは上顎 －2.5 mm，下顎 －6.0 mm であり，両側第一小臼歯は鋏状咬合を呈し，臼歯関係は両側 Angle Ⅰ 級であった．側面頭部エックス線規格写真分析の結果，∠ANB 4.4° より skeletal Class I，FMA 26.1° より low mandibular plane angle であり，口唇突出感のある叢生を伴う歯性上顎前突と診断された．上下顎両側臼歯部頬側歯槽部に歯科矯正用アンカースクリューを植立後，上下顎とも臼歯部の遠心移動を先行させ，前歯部の排列スペースを確保した後，上下顎歯列全体の遠心移動を行うことで咬合を確立した．

TADs を固定源にマルチブラケット装置を用い，上下顎歯列全体の遠心移動による咬合確立を行った２症例であるが，それぞれ保定７年10か月，５年７か月経過後も安定した咬合が維持されていた．従来であれば抜歯治療の適用となる症例であったが，TADs を用いた歯列全体の遠心移動により非抜歯にて適切な咬合が獲得でき，長期的安定性も得られることが示唆された．

キーワード：Temporary Anchorage Devices（TADs），非抜歯遠心移動，長期安定性

緒　　言

矯正歯科治療における Temporary Anchorage Devices（TADs）の利用は現在一般的となり[1,2)]，その用途も大臼歯の圧下[3-5)]やアンカーロスに対する固定源[6)]のみならず，それまで困難であった歯列全体の遠心移動[7,8)]にも適用されている．TADs の登場以前，大臼歯の遠心移動は主に顎外装置であるヘッドギアが用いられてきたが，治療効果が患者の協力度に依存すること[9,10)]，第二大臼歯萌出後は遠心移動が困難であることなど欠点が多かった．TADs によるスケルタルアンカレッジは理論上，第二大臼歯の遠心に排列スペースがある範囲内で，大臼歯の遠心移動や歯列全体の遠心移動が可能となり，アーチレングスディスクレパンシーの比較的小さいものでは，小臼歯抜歯を回避し非抜歯によるアプローチでの治療目標の達成も可能とされてきている[11)]．これまで，TADs を用いて上顎臼歯の遠心移動を行った症例[12-14)]，下顎臼歯の遠心移動を行った症例[15)]の報告は数多くあるが，上下顎ともに歯列全体の遠心移動を行った症例の報告は少なく，さらにその長期的予後に関する報告となると極めて少ない[16)]．今回，TADs を固定源にマルチブラケット装置を用い，上下顎歯列全体の遠心移動による非抜歯治療を遂

徳島大学大学院口腔科学教育部口腔顎顔面矯正学分野[1)]
徳島大学大学院医歯薬学研究部口腔顎顔面矯正学分野[2)]

受付日：2021年３月12日

行し，長期安定性の得られた2症例を経験したので報告する．

症　例　1

29歳4か月の女性で，噛んだ時に上下前歯の間に隙間が空いていることを主訴に来院した．

1．現病歴

乳歯列期より受け口であり，現在の状態に気づいたのは13歳頃であった．

2．既往歴

特記事項なし．

3．現　症

1）顔貌所見（図1A）

正貌は左右対称で，口唇閉鎖時にオトガイの緊張を認めた．側貌は convex type で，esthetic line に対する口唇の突出度は，上唇 +1.0 mm，下唇 +4.0 mm であった．

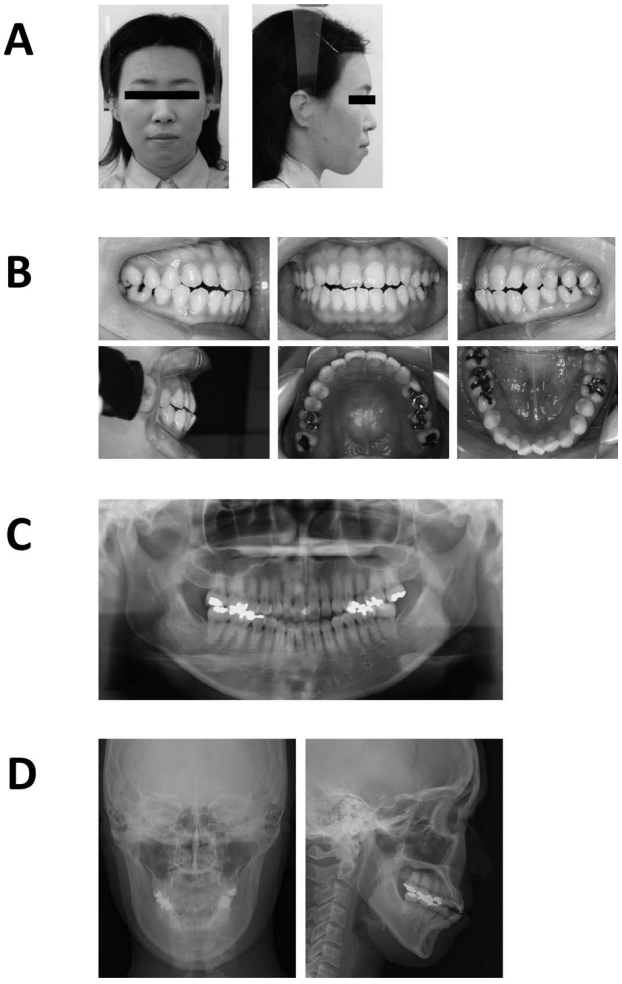

図1　症例1　初診時資料（29歳4か月）
A：顔面写真　B：口腔内写真　C：パノラマエックス線写真　D：側面および正面頭部エックス線規格写真（症例1）

2）口腔内所見（図1B）

前歯部被蓋関係については overjet が −1.0 mm，overbite が −1.0 mm であり，前歯部の開咬を認めた．また，下顎中切歯に近心捻転を認め，右側上下顎中切歯と側切歯，左側上下顎中切歯は反対咬合，左側第二大臼歯は鋏状咬合を呈していた．臼歯関係は右側 Angle I 級，左側 Angle III 級であった．

3）パノラマエックス線写真所見（図1C）

上下顎ともに第三大臼歯は認めず，その他歯数異常は認めなかった．また，著明な歯槽骨の吸収は認めなかった．

4）側面頭部エックス線規格写真分析所見（表1，図1D，図2）

骨格系として，水平的な顎間関係は，∠SNA は 84.2° と標準範囲内であるが大きく，∠SNB は 80.3° と標準的であり，∠ANB 3.9° の skeletal Class I であった．垂直的な顎間関係は，下顎角（Go. A，129.8°），下顎下縁平面傾斜角（FMA，33.6°）ともに大きい値を示したことから，high mandibular plane angle であった．歯系については，上顎中切歯歯軸傾斜角は標準的であったが（∠U1-SN 104.2°），下顎中切歯歯軸傾斜角は大きい値を示し（∠L1-Mp 102.4°），唇側傾斜を認めた．その結果，interincisal angle は 111.2° で −1.0 S.D. と小さい値を示した．

5）正面頭部エックス線規格写真分析所見（図1D）

P-A 近藤法の仮想正中線に対し，オトガイの偏位は認められなかったが，上顎歯列正中は 1.5 mm 左方偏位しており，下顎歯列正中は 1.5 mm 右方偏位していた．咬合平面の傾斜等は認めなかった．

6）模型分析所見

歯列弓形態は上下顎とも放物線型を呈していた．上顎は歯列弓幅径が +1.0 S.D. を超えて大きい値を示した一方，下顎は歯列弓長径・幅径ともに +1.0 S.D. を超えて大きな値を示した．歯冠幅径の総和は，上下顎とも大きい傾向にあった．アーチレングスディスクレパンシーについて，上顎は −0.5 mm，下顎は −2.0 mm であった．

4．診　断

口唇突出感のある前歯部開咬を伴う歯性上下顎前突，skeletal Class I，high mandibular plane angle case と診断した．

5．治療方針

上下顎前歯の位置決めに関し，L1/AP 11.4 mm であったことから，上下顎前歯の後退量を上顎で約 2.0 mm，下顎で約 6.0 mm に設定したところ，トータルディスクレパンシーは上顎 −4.0 mm，下顎 −11.0 mm となった．下顎のトータルディスクレパンシーが大きく，小臼歯抜歯も検討したが，上下顎両側智歯は抜歯済みであり，第二大臼歯後方に排列スペースがあったことから（PTM-

表１　症例１　側面頭部エックス線規格写真分析計測値

角度計測（°）	初診時	動的治療終了時	保定7年10か月時	標準値（成人女性）	標準偏差（成人女性）
∠SNA	84.2	84.2	84.2	80.8	3.6
∠SNB	80.3	80.8	80.3	77.9	4.5
∠ANB	3.9	3.3	3.8	2.8	2.4
Facial angle	87.4	87.8	87.4	84.2	4.4
Y axis	64.2	63.6	64.0	66.1	3.6
FMA	33.6	32.3	33.6	30.5	3.6
Go angle	129.8	129.8	129.8	122.1	5.3
∠U1-SN	104.2	108.2	107.9	105.9	8.8
∠L1-Mp	102.4	87.4	88.7	93.4	6.8
Interincisal angle	111.2	123.4	121.8	123.6	10.6
Occlusal plane to FH	21.1	15.8	18.7	16.9	4.4
距離計測（mm）					
S-N	69.4	69.3	69.6	67.9	3.7
N-Me	134.3	132.3	134.5	125.8	5.0
PTM-A/PP	51.7	52.2	52.4	47.9	2.8
PTM-ANS/PP	53.6	54.0	54.7	52.1	3.0
Go-Me	78.7	77.7	78.5	71.4	4.1
Ar-Go	47.5	48.5	49.6	47.3	3.3
Ar-Me	117.0	116.9	118.0	106.6	5.7
PTM-U6/NF	25.8	24.0	24.9	20.9	3.0
U6/PP	27.1	27.3	27.5	24.6	2.0
U1/PP	32.7	30.4	32.6	31.0	2.3
ABR-L6/Mp	26.6	21.5	22.4	17.9	2.7
L6/Mp	40	36.6	37.7	32.9	2.5
L1/Mp	51.2	50.6	50.9	44.2	2.7
L1/AP	11.4	9.1	10.0	5.5	3.0
Overjet	−1.0	2.5	2.5	3.1	1.0
Overbite	−1.0	2.5	2.0	3.3	0.5

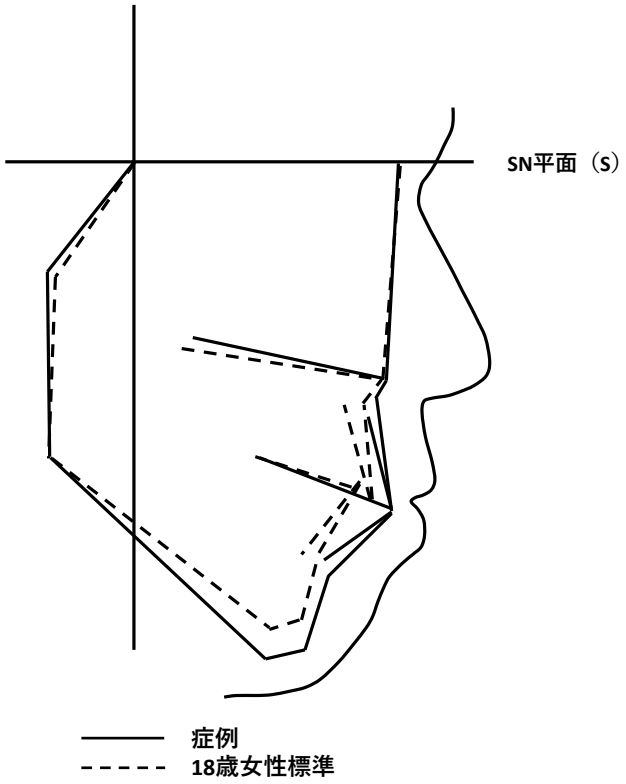

図２　症例１　初診時プロフィログラム

U6/NF，25.8 mm，ABR-L6/Mp，26.6 mm），TADs を固定源とし，上下顎歯列全体を遠心移動することで上下顎前歯の前突を解消する方針とした．遠心移動量は上顎大臼歯部で約 2.0 mm，下顎大臼歯部は右側で約 4.5 mm，左側で約 6.5 mm を目標とした．下顎臼歯部は遠心移動量が大きくなると予想されたことから，アンカープレートを固定源に用いることとした．上下顎歯列正中の不一致ならびに臼歯関係の改善も行う必要があるため，左右の後方移動量を調整しながら歯列全体の遠心移動を行うこととした．また，前歯部開咬と high mandibular plane angle の改善のため，大臼歯部の圧下を行い，下顎の counterclockwise rotation を誘導し，前歯部の負の overbite の解消と FMA の減少を図ることとした．なお，咬合平面傾斜角が大きく（∠Occlusal plane to FH 21.1°），下顎第一大臼歯が高位（L6/Mp, 40 mm）を示したことから，下顎大臼歯部の圧下を行うこととした．

６．治療経過（図３）

下顎両側骨体部にアンカープレート（オーソアンカープレート T-S-R，10.5×18.85 mm，モリタ）を埋入し，下顎は４前歯を除く全歯に，上顎は全歯に .018インチス

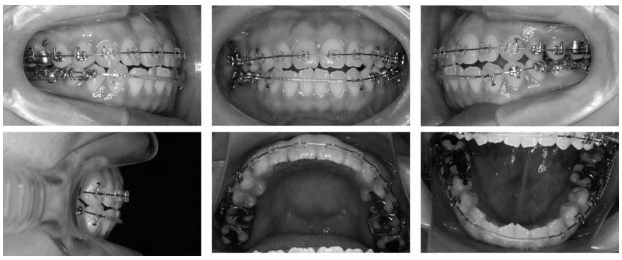

図3　症例1　治療経過の口腔内写真

ロットサイズのプリアジャステッドタイプのマルチブラケット装置を装着し，.016インチのニッケルチタンワイヤーにてレベリングを開始した．下顎は犬歯以降のレベリングが終了した後，.017×.022インチのコバルトクロムワイヤーと200 gのニッケルチタンクロージングコイルスプリングを用いて犬歯以降の遠心移動を開始した．下顎前歯部の排列スペースが確保できた時点で下顎4前歯にマルチブラケット装置を装着し，再度レベリングを行い，その後さらに，.017×.025インチのコバルトクロムワイヤーと200 gのニッケルチタンクロージングコイルスプリングを用いて歯列全体の遠心移動と大臼歯の圧下を行った．下顎正中の右偏と臼歯部の左右差を認めていたため，右側の遠心移動終了後も左側は遠心移動を継続した．上顎はレベリングが終了した後，第二小臼歯－第一大臼歯間頬側歯槽部に歯科矯正用アンカースクリュー（アブソアンカー，松風，直径：1.5 mm，長さ：8 mm）を植立し，.017×.025インチのコバルトクロムワイヤーと200 gのニッケルチタンクロージングコイルスプリングを用いて歯列全体の遠心移動を行った．上下顎歯列全体の遠心移動の後，臼歯の近心方向への後戻りに対するワイヤーリテンションとディテーリングによる咬合の緊密化を行った．動的治療期間は3年3か月で，保定は上下顎ともにラップアラウンドタイプリテーナーを使用し，加えて上下顎前歯部にはリンガルボンディッドリテーナーを装着した．

7．治療評価

1）顔貌所見（図4A）

側貌においてesthetic lineに対する口唇の突出度は上唇は +1.0 mmから −0.5 mm，下唇は +4.0 mmから+ 2.0 mmへと大きく減少し，上下口唇の突出感も大幅に改善した．正貌では口唇閉鎖時のオトガイの緊張感は改善された．

2）口腔内所見（図4B）

咬合所見では，上下顎第一大臼歯の近遠心的関係は両側ともAngle Ⅰ級となり，顔面正中に対して上下顎歯列正中は一致した．前歯部被蓋関係についてはoverjetおよびoverbiteはともに −1.0 mmから +2.5 mmに増大し良好な被蓋が獲得された．

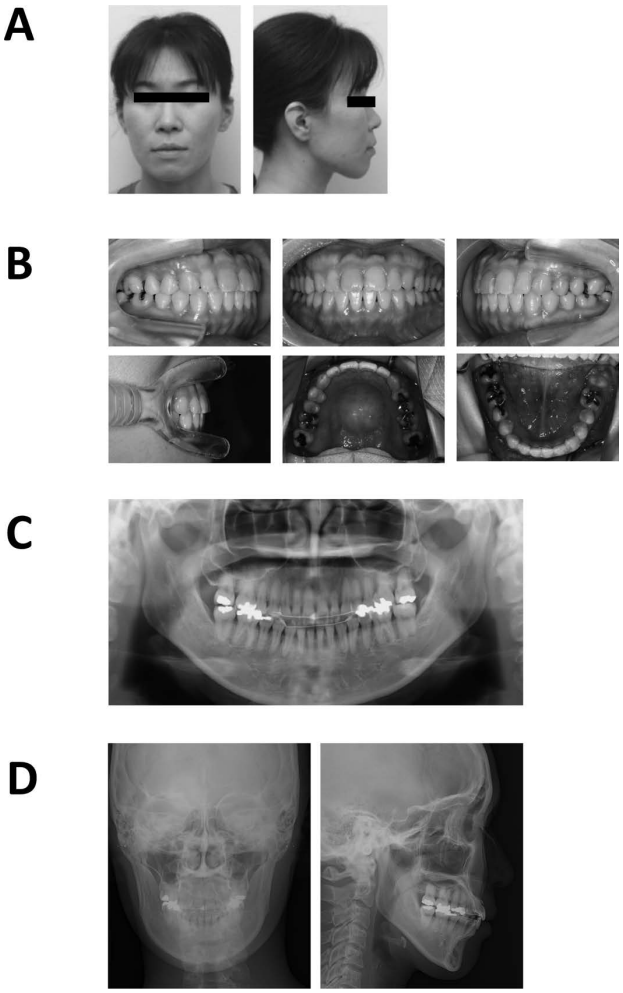

図4　症例1　動的治療終了時資料（32歳7か月）
A：顔面写真　B：口腔内写真　C：パノラマエックス線写真　D：側面および正面頭部エックス線規格写真

3）側面頭部エックス線規格写真分析所見（表1，図4D，図6）

標準的であった上顎中切歯歯軸傾斜角に関して，∠U1-SNは104.2°から108.2°へと標準範囲内でやや唇側傾斜した一方，著しく唇側傾斜していた下顎中切歯は，∠L1-MPが102.4°から87.4°となり，舌側に傾斜した．歯列全体の遠心移動により，上顎第一大臼歯部で1.5 mm，下顎第一大臼歯部は右側で4.5 mm，左側で6.5 mmの遠心移動を達成した．また下顎第一大臼歯が1.5 mm圧下されたことにより，下顎骨の1.3°のcounter-clockwise rotationが生じ，∠SNBは80.3°から80.8°へと増大し，結果として∠ANBも3.9°から3.3°へと減少した．

4）正面頭部エックス線規格写真分析所見（図4D）

上下顎歯列正中はP-A近藤法の仮想正中線に一致した．

8．保定時の変化（図5，図6）

保定7年10か月時において，機能的には概ね安定した咬合を維持できているように観察されるものの，動的治

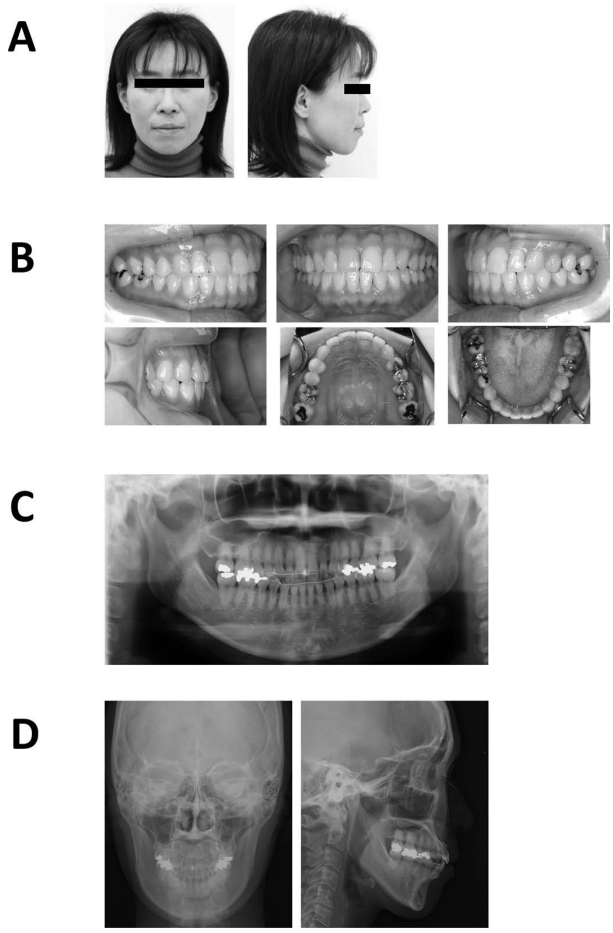

図５　症例１　保定７年10か月時資料（40歳５か月）
A：顔面写真　B：口腔内写真　C：パノラマエックス線写真　D：側面および正面頭部エックス線規格写真

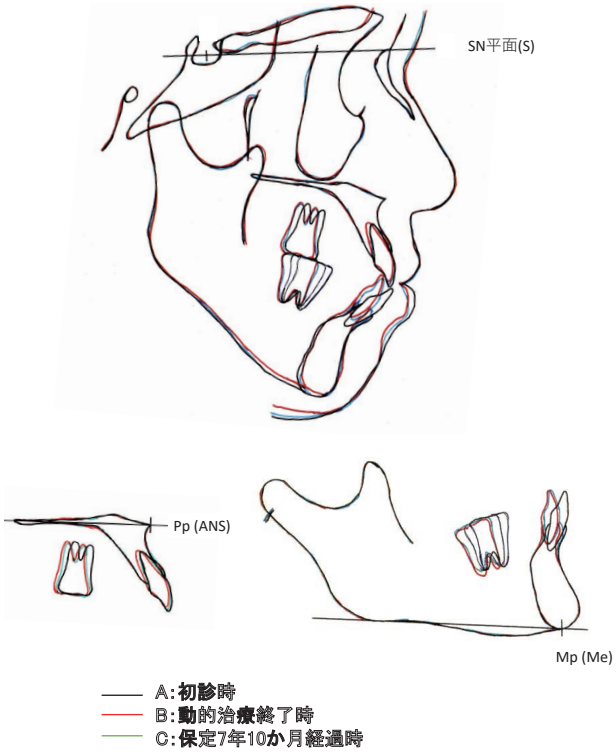

図６　症例１　側面頭部　　クス線規格写真の重ね合わせ（初診時，動的治療終了時，保定７年1 か月時

療終了時と比較し，上下顎第一大臼歯はともに前方へ1.0 mm，下顎第一大臼歯は垂直方向へ 0.5 mm の後戻りが認められた．

側面頭部エックス線規格写真分析において，動的治療終了時と比較し，後戻りに伴い，骨格的には∠ANB 3.3° から 3.8°，FMA 32.3° から 33.6° へと増大した．歯系においては，上顎中切歯歯軸傾斜角（∠U1-SN）はほとんど変化していなかったものの，下顎中切歯歯軸傾斜角（∠L1-Mp）は 87.4° から 88.7° へとわずかに唇側傾斜していた．

症　例　2

60歳８か月の女性で，下顎前歯部の叢生と会話時に舌が下顎左側小臼歯部に当たることを主訴に来院した．

１．現病歴

以前より前歯部の叢生を認めていたが，年齢を重ねるに伴い下顎左側第一小臼歯の舌側傾斜や前歯部の叢生が徐々に進行していることに気づいた．

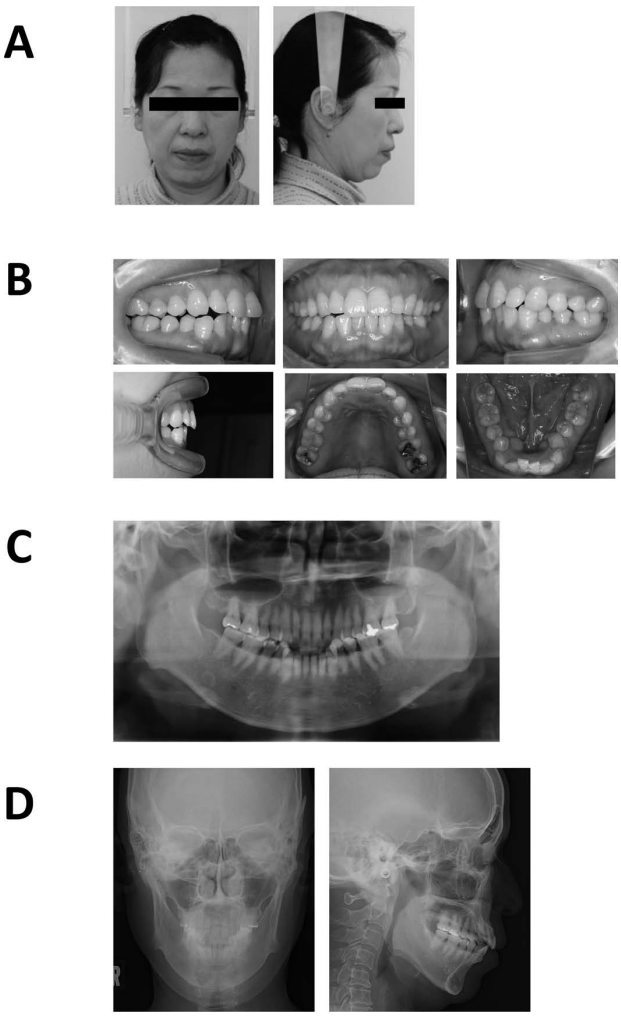

図７　症例２　初診時資料（60歳８か月）
A：顔面写真　B：口腔内写真　C：パノラマエックス線写真　D：側面および正面頭部エックス線規格写真

2．既往歴

特記事項なし.

3．現　症

1）顔貌所見（図7A）

正貌は口角がやや右上がりで，オトガイはやや右方偏位していた．側貌は convex type で，esthetic line に対する口唇の突出度は上唇 +2.5 mm，下唇 +4.5 mm であった.

2）口腔内所見（図7B）

前歯部被蓋関係については overjet が +6.0 mm，overbite が +1.5 mm であり，下顎前歯部の叢生と，下顎両側第一小臼歯の舌側転位を認め，上下顎とも右側第一小臼歯と左側第一，第二小臼歯が鋏状咬合を呈していた．臼歯関係は両側 Angle I 級であった.

3）パノラマエックス線写真所見（図7C）

第三大臼歯は認めず，その他歯数異常は認めなかった．水平的な骨吸収が認められるも，著明な歯槽骨の吸収は認めなかった.

4）側面頭部エックス線規格写真分析所見（表2，図7D，図8）

骨格系として，水平的な顎間関係は，∠SNA 88.0° と +2.0 S.D. を超えて大きい値を示し，また，∠SNB も 83.6° と +1.0 S.D. を超えて大きい値を示したが，∠ANB は 4.4° とやや大きめではあるが標準範囲内であり，skeletal Class I であった．垂直的な顎間関係は，下顎角の大きさは標準的（Go. A，119.3°）であったが，下顎下縁平面傾斜角は（FMA，26.1°）と小さく，low mandibular plane angle であった．歯系については，上顎中切歯歯軸傾斜角（∠U1-SN），下顎中切歯歯軸傾斜角（∠L1-Mp）ともに標準範囲内ではあるが，やや小さい値を示し，結果的に interincisal angle は 134.9° と，+1.0 S.D. 大きい値を示した.

5）正面頭部エックス線規格写真分析所見（図7D）

P-A 近藤法の仮想正中線に対し，上顎歯列正中は一致，下顎歯列正中は 2.0 mm 右方偏位していた．咬合平面の傾斜等は認めなかった.

6）模型分析所見

歯列弓形態は上顎が V 字型，下顎は小臼歯部が舌側に傾斜した鞍状型を呈しており，上顎は歯列弓長径が

表2　症例2　側面頭部エックス線規格写真分析計測値

角度計測（°）	初診時	動的治療終了時	保定 5年7か月時	標準値（成人女性）	標準偏差（成人女性）
∠SNA	88.0	88.0	88.0	80.8	3.6
∠SNB	83.6	82.2	82.7	77.9	4.5
∠ANB	4.4	5.8	5.3	2.8	2.4
Facial angle	87.0	85.6	85.7	84.2	4.4
Y axis	63.6	65.0	64.8	66.1	3.6
FMA	26.1	27.3	27.3	30.5	3.6
Go angle	119.3	119.3	119.3	122.1	5.3
∠U1-SN	103.1	99.1	98.4	105.9	8.8
∠L1-Mp	90.5	93.3	96.2	93.4	6.8
Interincisal angle	134.9	135.4	129.7	123.6	10.6
Occlusal plane to FH	13.4	13.7	14.5	16.9	4.4
距離計測（mm）					
S-N	73.6	73.7	73.5	67.9	3.7
N-Me	135.5	136.4	137.6	125.8	5.0
PTM-A/PP	53.1	53.5	53.9	47.9	2.8
PTM-ANS/PP	57.0	56.9	57.7	52.1	3.0
Go-Me	71.5	71.5	71.5	71.4	4.1
Ar-Go	61.8	60.7	60.8	47.3	3.3
Ar-Me	118.0	117.0	118.2	106.6	5.7
PTM-U6/NF	27.7	22.9	24.8	20.9	3.0
U6/PP	30.0	30.8	30.3	24.6	2.0
U1/PP	37.0	38.0	37.3	31.0	2.3
ABR-L6/Mp	25.3	20.4	22.0	17.9	2.7
L6/Mp	44.2	42.4	43.7	32.9	2.5
L1/Mp	54.6	53.7	54.3	44.2	2.7
L1/AP	7.8	5.6	6.3	5.5	3.0
Overjet	6.0	2.5	2.0	3.1	1.0
Overbite	1.5	2.5	2.0	3.3	0.5

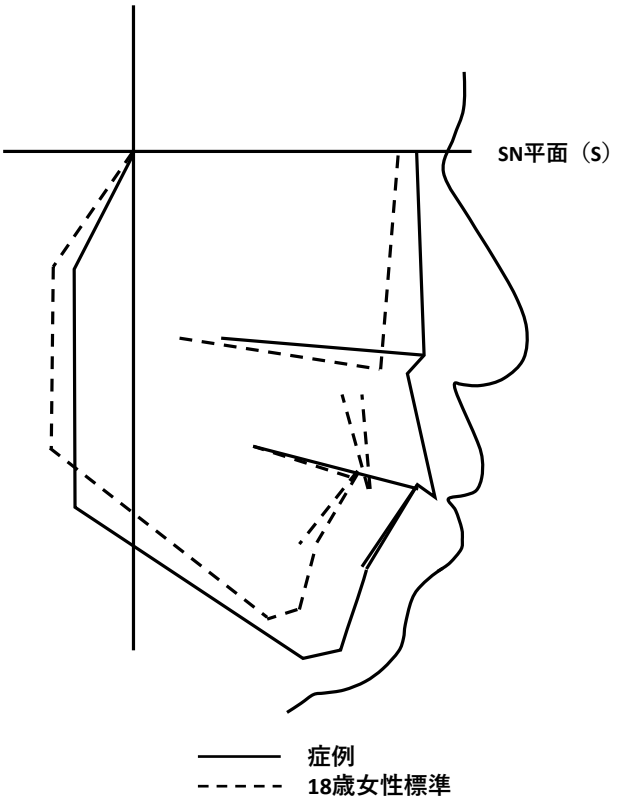

図８　症例２　初診時プロフィログラム

＋1.0 S.D. を超えて大きい値を示した一方，下顎は歯列弓幅径が －3.0 S.D. を超えて小さい値を示した．歯冠幅径の総和は，上下顎とも大きい傾向にあった．アーチレングスディスクレパンシーについて，上顎は －2.5 mm，下顎は －6.0 mm であった．

４．診　断

口唇突出感のある叢生を伴う歯性上顎前突，skeletal Class I，low mandibular plane angle case と診断した．

５．治療方針

上下顎前歯の位置決めに関し，L1/AP が 7.8 mm であったことから，上下顎前歯の後退量を上顎で約 5.0 mm，下顎で約2.0 mm に設定したところ，トータルディスクレパンシーは上下顎とも －10.0 mm，となった．トータルディスクレパンシーが大きく，小臼歯抜歯も検討したが，症例１と同じく，上下顎両側智歯は抜歯済みであり，第二大臼歯後方に排列スペースがあったことから（PTM-U6/NF，27.7 mm，ABR-L6/Mp，25.3 mm），TADs を固定源とし，上下顎歯列全体の遠心移動により上顎前歯の前突ならびに上下顎前歯部叢生を解消する方針とした．この達成のために上下顎大臼歯ともに約 5.0 mm の遠心移動を行うこととした．

６．治療経過（図９）

上下顎ともに，第二小臼歯－第一大臼歯間頬側歯槽部に歯科矯正用アンカースクリュー（アブソアンカー，松風，直径：1.5 mm，長さ：6 mm）を植立し，上顎に関しては４前歯を除く全歯に，下顎に関しては４前歯と第一小臼歯を除く全歯に .018インチスロットサイズのプリアジャステッドタイプのマルチブラケット装置を装着し，.016インチのニッケルチタンワイヤーにてレベリングを開始した．上顎に関してはレベリング終了後，.016×.022インチのコバルトクロムワイヤーと 200 g のニッケルチタンクロージングコイルスプリングを用いて犬歯以降の遠心移動を進め，前歯部の排列スペースが確保できた時点で４前歯にマルチブラケット装置を装着し，再レベリングを行い，.017×.025インチのコバルトクロムワイヤーと 200 g のニッケルチタンクロージングコイルスプリングを用いて歯列全体の遠心移動へと移行した．下顎臼歯の遠心移動が進み，第二小臼歯とアンカースクリューが接触してきたことから，下顎両側第二小臼歯－第一大臼歯間頬側歯槽部に再度歯科矯正用アンカースクリューを植立した．下顎は臼歯部の遠心移動により第一小臼歯の排列スペースが確保できた時点で下顎両側第一小臼歯にマルチブラケット装置を装着し，再レベリングを行い，.016×.022インチのコバルトクロムワイヤーと 200 g のニッケルチタンクロージングコイルスプリングを用いて犬歯以降の遠心移動を再開した．下顎前歯部の排列スペースが確保できた時点で下顎４前歯にマルチブラケット装置を装着し再レベリングを行い，その後さらに .017×.025インチのコバルトクロムワイヤーと 200 g のニッケルチタンクロージングコイルスプリングを用いて歯列全体の遠心移動を行った．上下歯列とも設定した位置まで遠心移動した後，近心方向への後戻りに対するワイヤーリテンションとディテーリングによる咬合の緊密化を行った．動的治療期間は３年９か月であった．保定は，上顎にラップアラウンドタイプリテーナー，下顎にホーレータイプリテーナーを使用し，加えて上下顎前歯部にはリンガルボンディッドリテーナーを装着した．

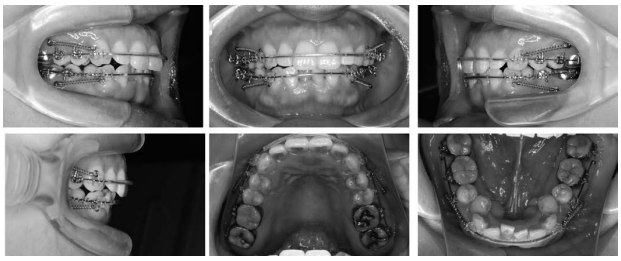

図９　症例２　治療経過の口腔内写真

７．治療評価

１）顔貌所見（図10A）

側貌において esthetic line に対する口唇の突出度は上唇は ＋2.5 mm から ＋0.5 mm へ，下唇は ＋4.5 mm から ＋4.0 mm へと減少し，下唇の突出感は残存したものの，上唇の突出感は改善された．正貌ではオトガイの右

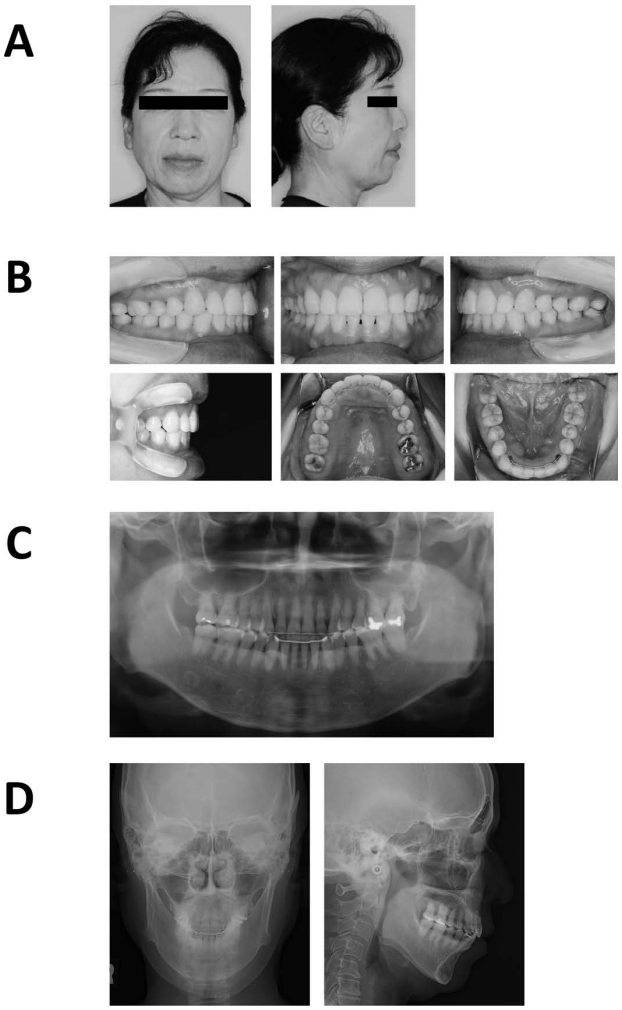

図10　症例2　動的治療終了時資料（64歳7か月）
A：顔面写真　B：口腔内写真　C：パノラマエックス線写真　D：側面および正面頭部エックス線規格写真

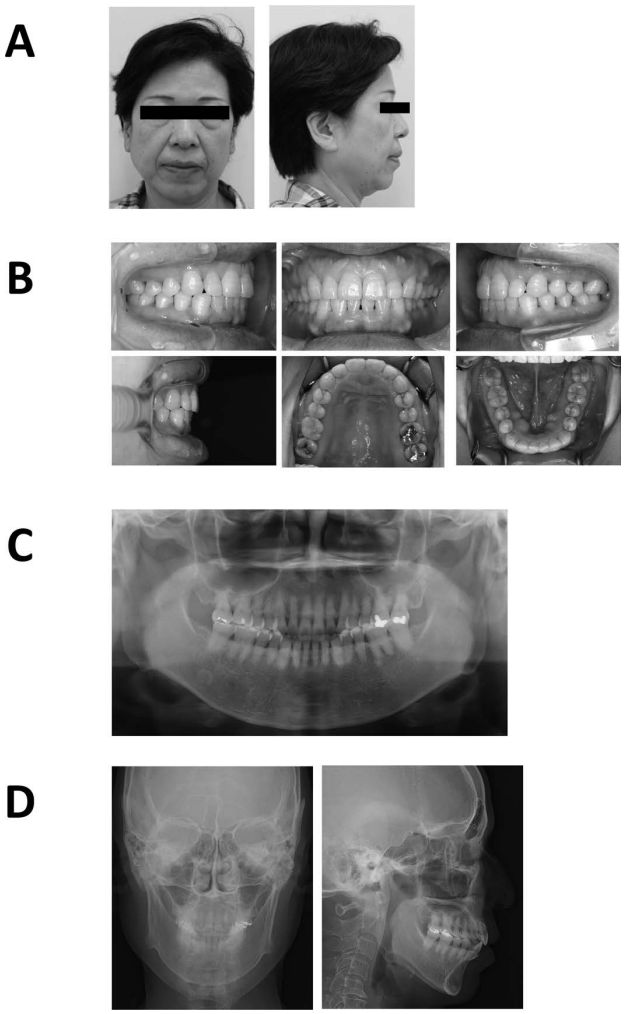

図11　症例2　保定5年7か月時資料（70歳2か月）
A：顔面写真　B：口腔内写真　C：パノラマエックス線写真　D：側面および正面頭部エックス線規格写真

方偏位に変化はなかったが，口唇閉鎖時のオトガイの緊張感は改善された．

2）口腔内所見（図10B）

咬合所見では，上下顎第一大臼歯の近遠心的関係は両側ともAngle Ⅰ級が維持されていた．顔面正中に対して上下顎歯列正中は一致し，前歯部被蓋関係についてはoverjetが +6.0 mmから +2.5 mmに減少し，歯列弓形態は楕円形となった．

3）側面頭部エックス線規格写真分析所見（表2，図10D，図12）

初診時，やや舌側傾斜していた上下顎中切歯に関して，上顎では∠U1-SNは103°から99.1°へとさらに舌側傾斜させることとなったが，下顎では，∠L1-Mpが90.5°から93.3°に整直された．歯列全体の遠心移動により，上下顎とも第一大臼歯部で予定通り5.0 mmの遠心移動を達成した．上顎第一大臼歯の挺出により，下顎骨が時計回転しFMAが26.1°から27.3°へと変化した．また治療中に顎位の変化を認め，下顎が後方へ押し込まれ，その結果，∠ANBは4.4°から5.8°へと変化した．

4）正面頭部エックス線規格写真分析所見（図10D）

下顎歯列正中の右方偏位が改善し，上下顎歯列正中はP-A近藤法の仮想正中線に一致した．

8．保定時の変化（図11，図12）

保定5年7か月時において，機能的には概ね安定した咬合を維持できているように観察されるものの，動的治療終了時と比較し，歯列全体の近心方向へ後戻りが認められた．その量は中切歯では上下顎とも1.0 mm，第一大臼歯では上顎で2.0 mm，下顎で1.5 mmであった．

側面頭部エックス線規格写真分析において，骨格系では，動的治療により後方に移動した下顎位が前方に戻ったことで，∠SNBは82.2°から82.7°へと増加し，結果として∠ANBは5.8°から5.3°へと減少した．歯系においては，上顎中切歯歯軸傾斜角（∠U1-SN）はほぼ変化していなかったものの，下顎中切歯歯軸傾斜角（∠L1-Mp）は93.3°から96.2°へと唇側傾斜していた．

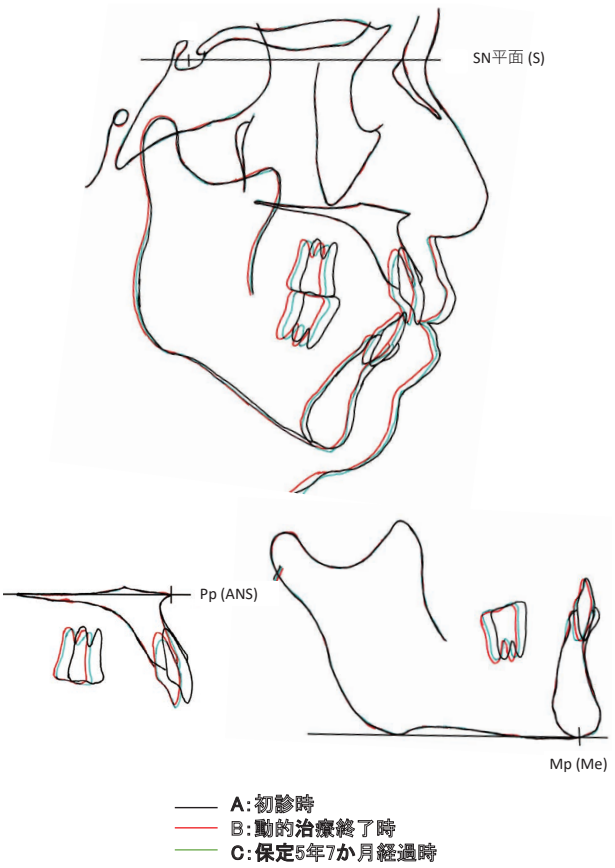

図12　症例２　側面頭部エックス線規格写真の重ね合わせ（初診時，動的治療終了時，保定５年７か月時）

考　　察

矯正歯科治療を行うにあたり，歯の排列スペースの獲得や，口唇の前突感を改善する手段としては，小臼歯抜歯の他，歯列弓の側方拡大やディスキング，大臼歯の遠心移動などが挙げられる．その選択には，歯列模型分析におけるアーチレングスディスクレパンシーや，側面頭部エックス線規格写真分析における上下顎切歯の位置，側貌における口唇の突出度，個々の歯の状態，患者の希望や協力度などを総合的に考慮する必要がある．

大臼歯の遠心移動を行う方法としては，ヘッドギアやⅡ級ゴム，Hilgersにより考案されたペンデュラム装置などが挙げられる．ヘッドギアは患者の協力度により治療効果が左右されたり，第二大臼歯萌出後には十分な遠心移動を達成できないなどの欠点が多かった[9,10]．またマルチブラケット装置にⅡ級ゴムを適用し上顎大臼歯を遠心移動する方法もあるが，ヘッドギア同様，患者の協力度に治療効果が依存し，反作用として下顎大臼歯の挺出や近心移動が生じる．顎内装置であるペンデュラム装置[17]は，レジンのパッドを介し，口蓋雛壁を固定源とするため，清掃性が低下し，粘膜炎を惹起させてしまうことや，切歯や小臼歯に対して近心方向への反作用が生じるなどの欠点があった．

TADsの登場により[1,2]，これまでの矯正歯科治療では困難とされてきた歯の圧下[3,4]や，大臼歯の絶対固定[6]，さらには遠心移動[7]などが可能となったことで小臼歯抜歯・非抜歯の選択基準も変化し，さらに歯科矯正用アンカースクリューが保険収載されたことで外科的矯正治療[5,18]にも適用拡大された．なかでも歯列全体の遠心移動はTADsを固定源に用いることなしには困難な移動様式のひとつであるとされている[19-22]．今回提示した２症例は，従来であれば小臼歯抜歯も考慮される症例であるが，TADsを固定源とし，マルチブラケット装置を用い歯列全体の遠心移動を行うことで治療を遂行した．TADsを固定源とした第一大臼歯の遠心移動量に関し，山田ら[12]は上顎で平均2.8 mm，菅原ら[23]は下顎で平均3.8 mmであったと報告しているが，症例１は上顎第一大臼歯で1.5 mm，下顎第一大臼歯で5.5 mm，症例２は上下顎第一大臼歯ともに5.0 mmであり，第二大臼歯後方に排列スペースが十分にあったことで，十分な遠心移動が達成されたと考えられる．圧下量については，症例１において下顎第一大臼歯は2.0 mmで，下顎のオートローテーションにより +2.5 mmの前歯部被蓋が獲得できた．後戻りに関して，症例１は，保定７年10か月時において上顎第一大臼歯，下顎第一大臼歯ともに1.0 mm，症例２は，保定５年７か月時において上顎第一大臼歯で2.0 mm，下顎第一大臼歯で約1.5 mmの近心方向への後戻りを認めた．また症例１の下顎第一大臼歯は，0.5 mmの垂直方向への後戻りが見られた．

歯列全体の遠心移動や大臼歯の圧下を行った症例の後戻りを最小限に抑える方法としては，歯の移動を含む動的治療終了後に，ワイヤーリテンションを長期間行うことや[24]，保定期間中もTADsを利用し，保定装置を介して歯列全体に後戻りに拮抗する力を作用させるなどの工夫が考えられる．今回の２症例の近心方向への後戻りに関して，機能的に大きな問題は生じていないものの，２症例とも遠心移動量に対する後戻りの割合は上顎で大きい結果となった．これは被蓋の関係上，下顎歯列は咬合時に上顎歯列により遠心への力がかかるのに対し，上顎歯列は近心への力がかかることが要因のひとつであると考えられる．今回の２症例は歯列全体の遠心移動の後，ワイヤーリテンションを約６か月程度行い，症例１については，上下顎ともにラップアラウンドタイプリテーナーに加えて前歯部にはリンガルボンディッドリテーナーを，症例２については上顎にラップアラウンドタイプ，下顎にホーレータイプリテーナーに加え前歯部にはリンガルボンディッドリテーナーを装着しているが，近心方向への後戻りに対する配慮が足りず，わずかではあるが後戻りを生じさせてしまう結果となった．これらのことから，少なくとも上顎歯列においては動的治療終了後もTADsを除去せず，保定装置を介して後戻りに拮抗する遠心方向への力をかけるなどの工夫が必要なのかもしれない．

今回提示した２症例のうち症例１の下顎はアンカープ

レートを，症例1の上顎と症例2はアンカースクリューを固定源に用いているが，アンカープレートと比較し，植立手技が単純で，外科的侵襲の少ないアンカースクリューを第一選択とするべきである．しかし，遠心移動量が多い症例においては，遠心移動に伴い歯根と近接し再植立が必要になることもあり，再植立を避けたい症例においては，外科的侵襲は大きくなるが，アンカープレートの適応も検討されるべきであると考えられる．

今回我々は，上下口唇の突出感を有する歯性上下顎前突，歯性上顎前突の2症例に対し，TADsを固定源とし遠心移動による非抜歯治療を遂行した．結果，ともに緊密な咬合と良好なプロファイルが獲得された．さらに，その保定7年10か月時，5年6か月時において，わずかな大臼歯の後戻りを認めたものの，機能的に安定した咬合が維持されていた．以上のことより，TADsを固定源に用いた上下顎歯列全体の遠心移動による非抜歯治療は，長期安定性が得られることが示唆された．

文　献

1）Kyung, H.M., Park, H.S., Bae, S.M., *et al.*: Development of orthodontic micro-Implants for intraoral anchorage, J Clin Orthod 37: 321-328, 2003.

2）Kuroda, S., Sugawara, Y., Deguchi, T., *et al.*: Clinical use of mini screw implants as orthodontic anchorage: success rates and postoperative discontfort, Am J Orthou Dentofacial Orthop 131: 9-15, 2007.

3）Alsafadi, A.S., Alabdullah, M.M., Saltaji, H., *et al*: Effect of molar intrusion with temporary anchorage devices in patients with anterior open bite: a systematic review, Prog Orthod. 2016.

4）Reichert, I., Figel, P., Winchester, L.: Orthodontic treatment of anterior open bite: a review article - is surgery always necessary? Oral Maxillofac Surg 18: 271-277, 2014.

5）Kuroda, S., Sakai, Y., Tamamura, N. *et al.*: Treatment of severe anterior open bite with skeletal anchorage in adults: Comparison with orthognathic surgery outcomes, Am J Orthod Dentofacial Orthop 132: 599-605, 2007.

6）Kuroda, S., Yamada, K., Deguchi, T., *et al.*: Class Il malocclusion treated with miniscrew anchorage: comparison with traditional orthodontie mechanics outcomes, Am J Orthod Dentofacial Orthop 135: 302-309, 2009.

7）Park, H.S., Lee, S.K, Kwon, O.W.: Group distal movement of teeth using microscrew implant anchorage, Angle Orthod 75: 602-609, 2005.

8）Kuroda, S., Hichijo, N. Sato, M., *et al.*: Long-term stability of maxillary group distalization with interradicular miniscrews in a patient with a Class II Division 2 malocclusion, Am J Orthod Dentofacial Orthop 119: 912-922, 2016.

9）Egolf, R.J., BeGole, R.A., Upyshaw, H.S.: Factors associated with orthodontic patient compliance with intraoral elastic and head gear wear, Am J Orthodl Dentofacial Orthop: 336-348, 1990.

10）Bos, A., Kleverlaan, C.J., Hoogstraten, J., *et al.*: Comparing subjective and objective measures of headgear compliance, Am J Orthod Dentofacial Orthop: 132: 801-805, 2007.

11）天知良太，渡邉佳一郎，泰江章博，他：歯科矯正用アンカースクリューを用いて上下歯列遠心移動を行った三年保定症例，中・四国矯歯誌 29: 37-48, 2007.

12）Yamada, K., Kuroda, S., Deguchi, T.: Distal Movement of Maxillary Molars Using Miniscrew Anchorage in the Buccal Interradicular Region, Angle Orthod 79: 78-84, 2009.

13）Choi, Y.J., Lee, J.S., Cha. J.Y., *et al.*: Total distalization of the maxillary arch in a patient with skeletal Class II malocclusion, Am Orthod Dentofacial Orthop 139: 823-833, 2011.

14）Suzuki, E.Y., Suzuki, B.: Maxillary molar distalization with the inclirect Palatal mituiscrew for Anchorage and Distalization Appliance（iPANDA）, Orthodontics（Chic.）14: 228-211, 2013.

15）Jing, Y., Han, X., Guo, Y., *et al.*: Nonsurgical correction of a Class III malocclusion in an adult by miniscrew assisted mandibular dentitian distalization, Am J Orthod Dentofacial Orthop 143: 877-887, 2013.

16）Chen, G., Teng, F., Xu, T.M.: Distalization of the maxillary and mandibular dentitions with miniscrew anchorage in a patient with moderate Class 1 bimaxillary dentoalveolar protrusion, Am J Orthod Dentofacial Orthop 149: 401-410, 2016.

17）William, R.P.: プロフィトの現代歯科矯正学 , 東京，2009 クインテッセンス出版，556-558.

18）Kuroda, S., Tanaka, E.: Application of Temporary Anchorage Devices for the Treatment of Adult Class III Malocclusions, Seminars in orthodontics 17: 91-97, 2011.

19）Park, H.S., Lee, S.K,. Kwon, O.W.: Group distal movement of teeth using microscrew implant anchorage, Angle Orthod 75: 602-609, 2005.

20）Cornelis, M.A., Scheffler, NR., De, Clerck, J., *et al.*: Systematic review of the experiental use of temporary skeletal anchorage devices in orthodontics, Am J Orthod Dentofacial Orthop 131: S52-58, 2007.

21）Tseng, Y.C., Hsieh, C.H., Chen, C.H., *et al.*: The application of mini-implants for orthodontic anchorage 35: 704-707, 2006.

22）Chen, C.H., Chang, C.S., Hsieh, C.H., *et al.*: The use of microimplants in orthodontic anchorage, J Oral Maxillofac Surg 64: 1209-1213, 2006.

23）Sugawara, J., Kanzaki, R., Takahashi, I. *et al.*: Distal movement of maxillary molars in nongrowing patients with the skeletal anchorage system, Am J Orthod Dentofacial Orthop 129: 723-733, 2006.

24）Fortini, A., Cacciafesta, V., Sfondrini, M.F., *et al.*: Clinical applications and efficiency and miniscrews for extradental anchorage, Orthodontics 1: 1-12, 2004.