症例報告

拡張型心筋症を伴った中毒性多結節性甲状腺腫の1例

法村尚子[1)]，監崎孝一郎[1)]，藤本啓介[1)]，久保尊子[1)]，澤田　徹[1)]，橋本新一郎[2)]，紺谷桂一[2,3)]，三浦一真[1)]，寒川睦子[4)]，矢島俊樹[2)]

[1)] 高松赤十字病院胸部・乳腺外科
[2)] 香川大学医学部呼吸器乳腺内分泌外科
[3)] 大樹会回生病院乳腺内分泌外科
[4)] 高松赤十字病院循環器内科

（令和５年２月17日受付）（令和５年４月24日受理）

症例は80歳代女性。既往歴に拡張型心筋症あり。４年前に心不全を発症したが治療により病状は安定していた。１年前より無症状の甲状腺腫瘍と潜在性甲状腺機能亢進症のため当院内科にて経過観察を行っていた。バセドウ病関連自己抗体のTSAb，TRAbは正常範囲であった。超音波検査，造影CTで甲状腺両葉に多数の充実性結節を認め，99mTc甲状腺シンチグラフィで甲状腺両葉に複数のhot noduleを認めたため中毒性多結節性甲状腺腫と診断した。高齢であること，無症状であることから経過観察が行われていたが，甲状腺機能の軽度悪化を認め，拡張型心筋症に伴う心不全の既往があることを考慮して甲状腺全摘術を行った。切除組織の病理検査では，最大径２mmの複数個の腺腫様甲状腺腫を認めた。偶発的に２mm大の乳頭癌１個も認めた。術後，甲状腺ホルモンは速やかに正常化し，現在２年経過した。

本症例は高齢患者で拡張型心筋症の既往もあったため，速やかに甲状腺機能制御が可能な外科的治療が必要と考えられた。

甲状腺腫瘍の中で，甲状腺ホルモンを産生・分泌する結節があり，autonomously functioning thyroid nodule（AFTN）と称する。ヨード不足があまりないわが国では比較的まれな病態である。AFTNは甲状腺結節病変の0.7%，甲状腺中毒症の0.3%を占めると報告されている[1,2)]。結節が複数ある場合はToxic multinodular goiter（TMNG）と称される。今回，心不全の既往を有する高齢のTMNG症例に対して甲状腺全摘術を行ったので報告する。

症　例

80歳代女性。
主訴および受診理由：無症状，血液検査にて甲状腺機能亢進
現病歴：４年前に咳，呼吸苦で受診し，精査にて心拡大，両側胸水貯留を指摘された。心臓超音波検査では，左室拡大，左室収縮能低下（LVEF25%），右心負荷を指摘され（図１），拡張型心筋症に伴う心不全と診断された。１年ほど前より当院内科で甲状腺腫瘍と潜在的甲状腺機能亢進症で経過観察されていた。自己抗体陰性でバセドウ病は否定的であり無症状であったが，甲状腺機能の軽度悪化を認め，将来的に甲状腺機能亢進症増悪の可能性があったため，手術治療適応目的に当科紹介となった。
既往歴　S状結腸癌で手術，拡張型心筋症
家族歴　特記すべきことなし
現症　身長157.7cm，体重50.8kg，血圧128/68mmHg，脈拍71/min，整，呼吸音no rale
頸部に腫瘤は触知せず。自覚する症状は特になかった。

超音波検査（図２A，B）：甲状腺両葉に，最大径21.7mmの多数の嚢胞や結節を認めた。
造影CT（図３A，B）：超音波検査と同様に甲状腺両葉に約２cm程度までの多数の嚢胞と充実性結節の混在病変を認めた。周囲リンパ節腫大は認められなかった。

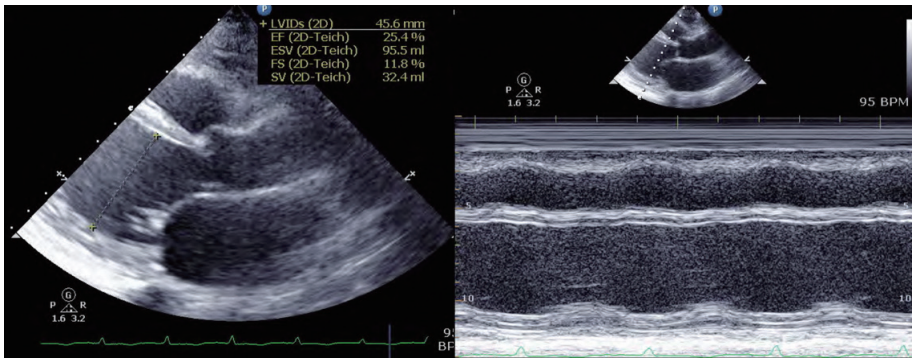

図１　心臓超音波検査　左室拡大，左室収縮能低下，右心負荷を認めた。

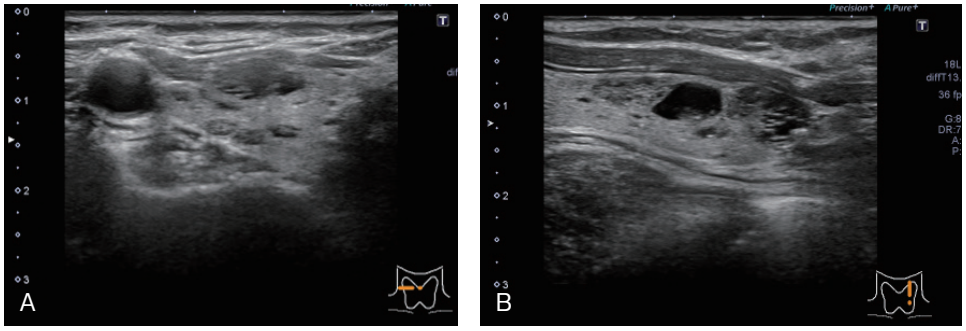

図２Ａ，図２Ｂ　甲状腺超音波検査，甲状腺両葉に，最大径21.7mm の多数の嚢胞や結節

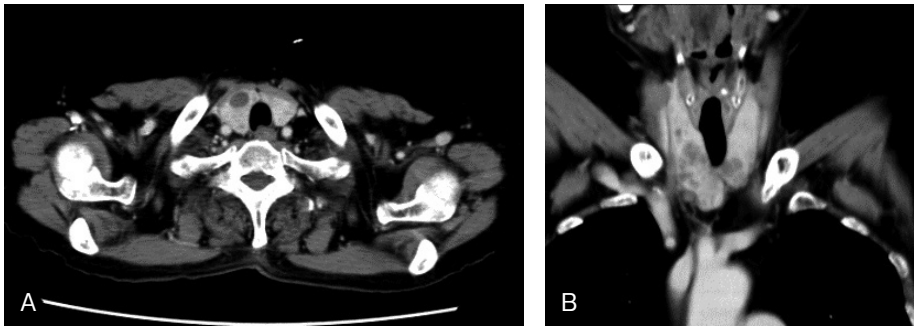

図３Ａ，図３Ｂ　造影 CT 検査，甲状腺両葉に約２cm 程度までの多数の嚢胞と充実性結節

99mTc 甲状腺シンチグラフィ（図４）：甲状腺両葉に複数個の hot nodule を認めた。
血液検査：TSH 0.005μIU/ml，F-T4 1.73ng/dl，F-T3 5.23pg/ml
TSAb 100%，TRAb 0.3IU/L　自己抗体は陰性。サイログロブリン値，抗サイログロブリン抗体価，抗 TPO 抗体価は正常。他特記すべき所見なし。

以上より，甲状腺機能亢進症を伴う TMNG と診断し，また拡張型心筋症に与える影響を速やかに減らす必要が

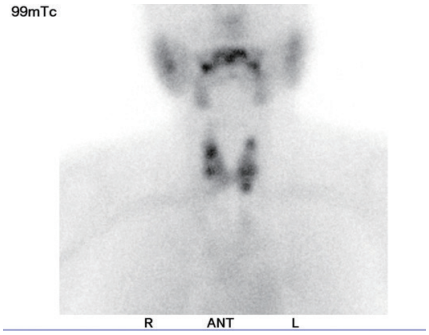

図４　99mTc 甲状腺シンチグラフィ，甲状腺両葉に複数個の hot nodule

あると考え，甲状腺全摘術を行った。

肉眼所見，病理所見（図５Ａ，Ｂ，Ｃ）：肉眼的に両葉に多数の結節があった。組織学的には，病変部では大小の甲状腺濾胞が増生しており，腺腫様甲状腺腫の像であった。Sanderson polster も認めた。甲状腺右葉中部に偶発的に２mm の乳頭癌も認められた。

術後経過：術後，甲状腺ホルモン剤の補充で甲状腺ホルモン値は正常化し，現在術後２年経過したが全身状態は安定している。

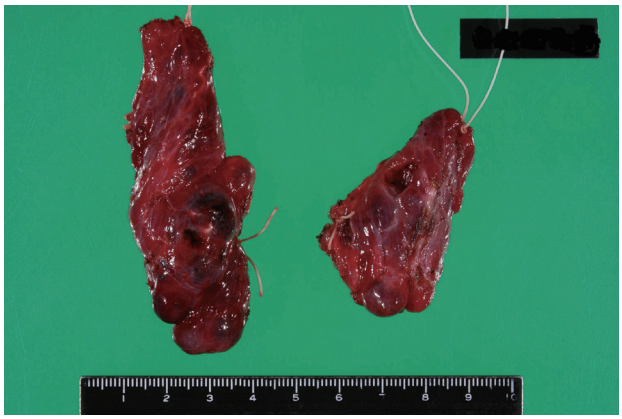

図５Ａ　切除組織マクロ標本，両葉に多数の結節

考　　察

甲状腺腫瘍の中で，甲状腺ホルモンを産生・分泌する結節は，ヨードが欠乏している地域で有意に頻度が高く逆にヨード不足のあまりないわが国では比較的まれな病態である[3)]。TMNG とは，甲状腺内に複数の結節がありその中の１～複数の結節が自律的に甲状腺ホルモンを分泌する病態であり，一つの結節が甲状腺ホルモンを分泌する場合，AFTN と言われることが多い[4)]。甲状腺結節病変のうち，AFTN は数％，さらに中毒症状を伴うものはその数分の１，多結節であるものはさらに少ない[1,5)]。

本症例では，多結節性の甲状腺腫瘍があり，甲状腺機能亢進，TSH が低値，自己抗体陰性，99mTc 甲状腺シンチグラフィで複数の hot nodule を認めたため，TMNG と診断した。甲状腺機能亢進症の鑑別診断の際，AFTN，TMNG の頻度はまれではあるが，バセドウ病との鑑別は必要である。特に画像所見で甲状腺内腫瘍性病変が認められた場合には甲状腺シンチグラフィは必須の検査である。治療としては，手術の他，^{131}I 内用療法，インターベンション，抗甲状腺薬等がある。多発病変に対してはインターベンションが困難なことが多い。甲状腺機能亢進症が軽度であり増悪速度が緩余である場合，あるいは手術侵襲に懸念がある症例には，抗甲状腺薬，^{131}I 内用療法を考慮すべきであると思われる。抗甲状腺薬による治療は困難な例も多く，寛解は期待できず長期投与の必要がでてくる[4)]。甲状腺機能亢進が顕著である場合，あるいは早急確実に甲状腺機能を低下させる必要がある場合には手術療法は最も確実な根治療法と思われる[6)]。

本症例は自覚症状のない潜在性甲状腺機能亢進症であった。一般的に機能性甲状腺結節は中毒症状を生じる

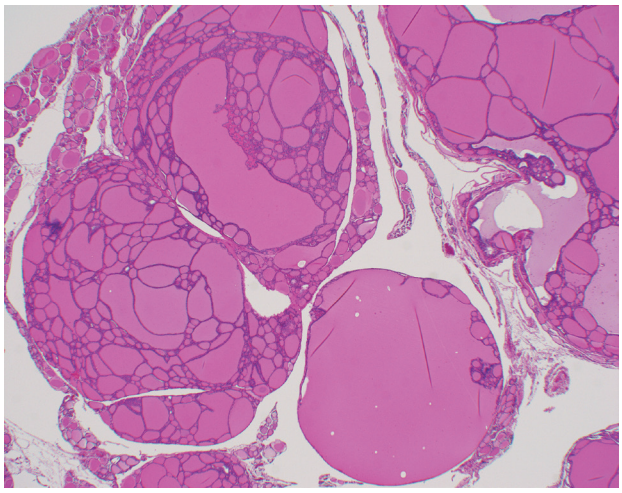

図５Ｂ　甲状腺結節性病変 HE 染色　弱拡大，病変部では大小の甲状腺濾胞が増生

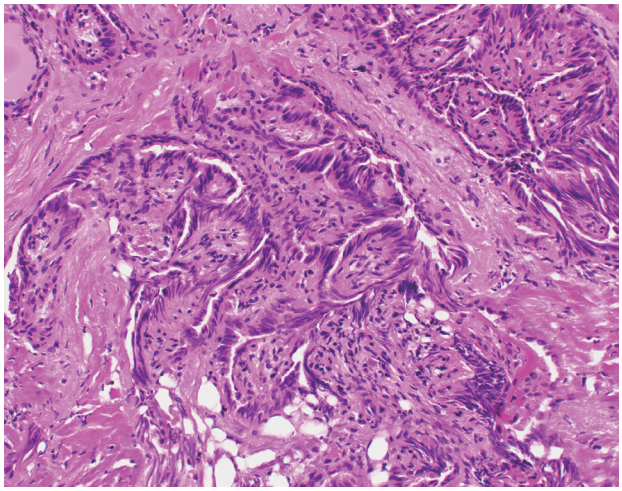

図５Ｃ　癌病巣 HE　強拡大，甲状腺右葉中部に偶発的に２mm の乳頭癌

ことが少なく，数年単位で徐々に出現してくるため自覚がされにくく，全般として甲状腺ホルモンの上昇が軽度のものも多い[4,7]。本症例では経過のなかで，甲状腺機能の軽度悪化を認め，今後さらに増悪することが予想された。さらに高齢であり拡張型心筋症を合併していたため，軽度の甲状腺機能亢進症でも心機能に与える影響は大きいと考えた。甲状腺ホルモンの上昇により，全体的な代謝の亢進で酸素需要が高まり頻脈で過収縮傾向となったり，肺の血管リモデリングや肺高血圧に関与したり，イオンチャネルに作用し，心房細動等の不整脈も生じやすくなる。また，交感神経やレニンアルドステロン系の亢進を通じて体液貯留傾向となることで左室拡張末期圧の上昇をきたし，慢性的に影響が持続すると，左室機能低下を生じ拡張型心筋症の状態をきたすことがある。甲状腺機能亢進が増悪した場合，合併症である拡張型心筋症をさらに悪化させ，心機能低下を招く可能性があり，速やかな甲状腺機能正常化が必要と考えた[8-10]。本疾患の治療法としては，エタノール注入療法等のインターベンション，^{131}I 内用療法，抗甲状腺薬，手術療法が考えられるが，両葉に拡がる多発結節に対してはインターベンションは適応外と思われた。また抗甲状腺薬は寛解は期待できず，そして永続的に飲む必要がある。また高齢患者に無顆粒球症や肝障害等の副作用が起こった場合についても懸念された。放射線内用療法は甲状腺機能正常化や腫瘍縮小まで時間を要すること，必ず奏功するとは限らないことなどの理由から，治療効果が確実で迅速に甲状腺機能正常化が可能である手術療法が最も適切であると判断した。術式に関しては，①複数ある腫瘍をすべて取り除き，甲状腺ホルモンを低下させ拡張型心筋症へ与える影響を減らす必要があること，②腫瘍が複数あるため，確認できているもの以外にも，潜在性の機能結節もある可能性があること，③手術を選択するのであれば，腫瘍が癌である可能性あるいは，癌の合併も考慮し，今回は甲状腺全摘術を選択した。Zanella らは，AFTN では19.5%，TMNG では1.6%の症例に癌が合併していたと報告している[11]。 また機能性結節自体が癌であったのものが5.1%，結節は良性だが癌を合併していたものが，21.2%等との報告もあり，決して低いとは言えない数値である[12]。本症例に対して甲状腺全摘術を行った結果，偶発的に２mm の乳頭癌も認められた。ただし甲状腺全摘術後の甲状腺ホルモン低下に対しては今後の甲状腺ホルモン剤の内服継続が必要となった。

術後２年経過したが，今後も長期的な follow をしていく予定である。

結　語

TMNG の１例を経験した。高齢患者で心機能障害がある TMNG に対して，甲状腺全摘術が最も適切で効果的な治療法であると考えられた。

文　献

１）栗原英夫：中毒性結節性甲状腺腫の統計的観察．日内分泌会誌, **43**：257-258, 1967

２）伊藤国彦，三村孝：甲状腺機能性腺腫．日本臨床, **41**(6)：1197-1202, 1983

３）Belfiore, A., Sava, L., Runello, F., Tomaselli, L., *et al.*: Solitary autonomously functioning thyroid nodules and iodine deficiency. J Clin Endocrinol Metab., **56**：283-287, 1983

４）深田修司：中毒性多結節性甲状腺腫．日本臨床, **64**(12)：2227-2232, 2006

５）尾崎修武，真鍋嘉尚，伊藤国彦：甲状腺機能亢進症を伴う腺腫様甲状腺腫．ホルモンと臨床, **33**：635-640, 1985

６）穂積康夫，山田茂樹，葛谷信明，島貫公義：多彩な臨床症状を呈した中毒性多発結節性甲状腺腫（機能性腺腫様甲状腺腫）の３例．ENDOCRINE SURGERY., **12**(4)：365-368, 1995

７）三橋知明：バセドウ病以外の甲状腺機能亢進症．綜合臨床, **58**：1548-1551, 2009

８）栗山洋，川本俊治，大屋健，吉野孝司　他：頻回の高心拍出性心不全を呈し肥厚心筋の菲薄化を認めた甲状腺機能亢進症の１例．医療(0021-1699), **49**(6)：485-488, 1995

９）今井靖子，椎名一紀，武井康悦，橋村雄城　他：甲状腺機能亢進症に合併した頻脈誘発性心筋症の１例．心臓（0586-4488), **45**(11)：1436-1441, 2013

10）Cappola, A. R., Desai, A. S., Medici, M., Cooper, L. S., *et al.*: Thyroid and Cardiovascular Disease : Research Agenda for Enhancing Knowledge, Prevention, and Treatment. Circulation., **139**：2892-2909, 2019

11）Zanella, E., Rulli, F., Muzi, M., Sianesi, M., *et al.*: Prevalence of thyroid cancer in hyperthyroid

patients treated by surgery. World J Surg., **22**：473-478, 1998

12）内野眞也，渋谷寛，野口志郎：甲状腺良性腫瘍の診断と治療戦略．外科治療, **105**(4)：325-331, 2011

A case of toxic multinodular goiter with dilated cardiomyopathy

Shoko Norimura[1], Koichiro Kenzaki[1], Keisuke Fujimoto[1], Takako Kubo[1], Toru Sawada[1], Shinichiro Hashimoto[2], Keiichi Kontani[2,3], Kazumasa Miura[1], Mutsuko Sangawa[4], and Toshiki Yajima[2]

[1] *Thoracic and Breast Surgery, Takamatsu Red Cross Hospital, Kagawa, Japan*
[2] *Department of Thoracic, Breast and Endocrine Surgery, Kagawa University Faculty of Medicine, Kagawa, Japan*
[3] *Breast and Endocrine Surgery, Taijukai Kaisei Hospital, Kagawa, Japan*
[4] *Cardiology, Takamatsu Red Cross Hospital, Kagawa, Japan*

SUMMARY

A woman in her 80s who was diagnosed with multiple thyroid tumors and subclinical hyperthyroidism 1 year previously was referred to our outpatient clinic due to deteriorated hyperthyroidism. She was diagnosed with dilated cardiomyopathy 4 years ago. Her cardiac function has been stabilized with medical conservative treatment. Blood autoantibody levels, including TSAb and TRAb, were within normal ranges. Ultrasonography and computed tomography revealed multiple tumor lesions in both thyroid lobes. Tc-99m scintigraphy showed multiple hot nodules in both thyroid lobes. Because the patient's thyroid function had deteriorated, we selected surgical total thyroidectomy rather than radioisotope treatment as the most appropriate treatment. Histopathological examination of the resected specimen demonstrated multiple nodular lesions with a maximum size of 23 mm and a microlesion of papillary carcinoma 2 mm in diameter in the thyroid. A few days after surgery, thyroid function blood levels declined to the normal range.

Key words : toxic multinodular goiter, TMNG, surgical operation, autonomously functioning thyroid nodule, AFTN