症 例 報 告（第30回若手奨励賞受賞論文）

関節リウマチに対する治療経過中に発症した肝類洞閉塞症候群の１例

矢野花佳[1)]，堀　明日香[2)]，三橋威志[2)]，樫原孝典[2)]，田中宏典[2)]，友成　哲[2)]，河野　豊[2)]，岡本耕一[2)]，佐藤康史[2)]，宮本弘志[2)]，常山幸一[3)]，坂東良美[4)]，高山哲治[2)]

[1)] 徳島大学病院卒後臨床研修センター
[2)] 徳島大学大学院医歯薬学研究部消化器内科学
[3)] 同　疾患病理学分野
[4)] 徳島大学病院病理部

（令和５年10月30日受付）（令和６年１月15日受理）

症例は60歳代，女性。関節リウマチに対して12年前よりメトトレキサート，７年前よりイグラチモドを内服開始した。９ヵ月前より肝障害，腹水が出現し，当科紹介となった。血液検査では，肝酵素の上昇と合成能低下を認めた。M2BPGi は4.87COI と線維化を示唆する所見を認めた。腹部超音波検査では腹水貯留があり，肝硬度は12.7kPa と F4相当の線維化が疑われた。病理組織検査では A2，F2-3相当の慢性活動性肝炎および線維化所見を認めた。Azan 染色では内腔狭窄を伴う中心静脈を認め，肝類洞閉塞症候群と診断した。メトトレキサートおよびイグラチモドを中止し経過をみたところ，肝機能は徐々に改善を認めた。肝類洞閉塞症候群は造血幹細胞移植後やオキサリプラチンなどの抗悪性腫瘍薬の投与，放射線治療により発症するとされている。関節リウマチの治療経過中に発症したという例は無く，まれな病態であると考え報告する。

肝類洞閉塞症候群は，有痛性の肝腫大，黄疸，腹水貯留を特徴とする疾患で，肝臓の類洞内皮細胞が障害され閉塞することで生じる。肝類洞閉塞症候群は造血幹細胞移植後におけるアザチオプリン長期投与やオキサリプラチンなどの抗悪性腫瘍薬の投与，放射線治療などにより発症するとされている[1)]。関節リウマチの治療経過中に発症したという例は無く，まれな病態であると考え報告する。

症　例

60歳代，女性
主訴：腹部膨満感
現病歴：関節リウマチに対して12年前よりメトトレキサート，７年前よりイグラチモドを内服し，コントロールは良好であった。９ヵ月前より肝障害，腹水が出現した。２ヵ月前に股関節脱臼を発症し，整形外科で手術予定となった。手術前検査にて肝障害，腹水の増悪を指摘され手術は中止，精査目的に当科紹介となった。
既往歴：深部静脈血栓症，子宮頸癌，脊柱管狭窄症
常用薬：メトトレキサート，イグラチモド，葉酸，プレドニゾロン，ラベプラゾールナトリウム，ドンペリドン
生活歴：喫煙歴なし，飲酒歴なし
家族歴：特記事項なし
輸血歴：なし
海外渡航歴：なし
入院時現症：身長155cm，体重57.3 kg，意識清明，体温36.6 ℃，血圧119/83mmHg，脈拍102 /min，SpO2 98 %（room air），心雑音なし，肺ラ音なし，腹部膨隆，波動を認める，軟，圧痛なし，両側下腿浮腫あり
血液検査（表）：肝酵素の上昇，合成能低下によるコリンエステラーゼなどの低下，脾機能亢進に伴う血小板減少を認めた。M2BPGi は4.8COI と線維化を示唆する所見を認めた。
腹部超音波所見：肝表面の不整や内部の粗造化はなく，肝形態は保たれているにも関わらず，超音波エラストグ

ラフィーで肝硬度を測定したところ，12.7kPa と，F4相当の線維化を認めた。脾臓は101×41mm であり，軽度の脾腫も認めた。

腹部造影 CT：肝臓の形態は保たれていたが肝表面の腹水貯留，軽度の脾腫を認めた。側副血行路の発達や門脈血栓の形成は認めなかった（図１）。

以上より鑑別診断として，薬物性肝障害，自己免疫性肝炎，非アルコール性脂肪性肝炎（NASH），アミロイドーシス，関節リウマチに伴う肝障害，肝類洞閉塞症候群などを挙げたが，確定診断に至るには組織診断が必要と考えられた。肝生検を検討したが，腹水貯留および凝固機能異常のため，経皮的肝生検は実施困難と判断し，経頸静脈的肝生検の方針とした。エコーガイド下に右内頸静脈を穿刺し，ガイドワイヤーを介してカテーテルを挿入し，右肝静脈を造影した。そこから，生検用7Fr シースを挿入し，経頸静脈リバーアクセス アンド バイオプシーセット（クックメディカル）を用いて肝生検を実施した（図２）。

病理組織検査では門脈域のリンパ球や好中球の浸潤，バルーニングといった NASH の所見，および F2相当の線維化を認めた。加えて，Azan 染色では中心静脈の内腔狭窄，その周囲の肝細胞の脱落，血管外に漏出した赤血球など，肝類洞閉塞症候群に矛盾しない所見を認めた（図３）。

腹水はスピロノラクトン，フロセミド内服により速やかに減少を認めた。PT 活性低下に対してはビタミン K 点滴製剤の投与を行い，肝生検実施前には新鮮凍結血漿の投与も行った。薬物性肝障害が疑われたため，組織診断に先んじて入院15日目にメトトレキサートを，23日目にイグラチモドをそれぞれ休薬した。PT 活性やアルブミン値などの，肝機能障害や合性能は経時的に改善を認め，経過は良好であり，59日目に退院した。129日目の外来受診時には，PT% 40%，アルブミン値 3.0g/dL といずれも改善を認め，腹水もほぼ消失した（図４）。

表

血液検査(表)

WBC 8500/μL	AST 61U/L	Na 140mmol/L
RBC 3.42×10⁶/μL	ALT 30U/L	K 3.9mmol/L
Hb 12.0g/dL	LDH 266U/L	Cl 109mmol/L
PLT 114×10³/μL	T-Bil/D-Bil 0.9/0.1 mg/dL	CRP 2.25mg/dL
PT 15.6 sec	ALP 165U/L	IgG 1637mg/dL
PT-INR 1.26	γGT 96U/L	IgA 349mg/dL
APTT 30.8 sec	CK 62U/L	IgM 103mg/dL
FIB 179mg/dL	Alb 2.7g/dL	ChE 107U/L
ATⅢ 36.5%	BUN 9mg/dL	T-Cho 202mg/dL
D-D 8.7μg/mL	Cre 0.73mg/dL	抗ミトコンドリア　陰性
FDP 16μg/mL	eGFR 61	M2BPGi 4.87

動脈相　　門脈相　　平衡相

図１．造影 CT 所見（a：動脈相，b：平衡相，c：門脈相）：肝臓の形態は保たれており，側副血行路の発達を認めなかった。

1年後には肝線維化マーカー（M2BPGi 3.58COI，IV型コラーゲン 11.9ng/mL）と肝硬度（SWE 1.59m/s，7.58kPa）も低下を認め，現在も外来通院中である。

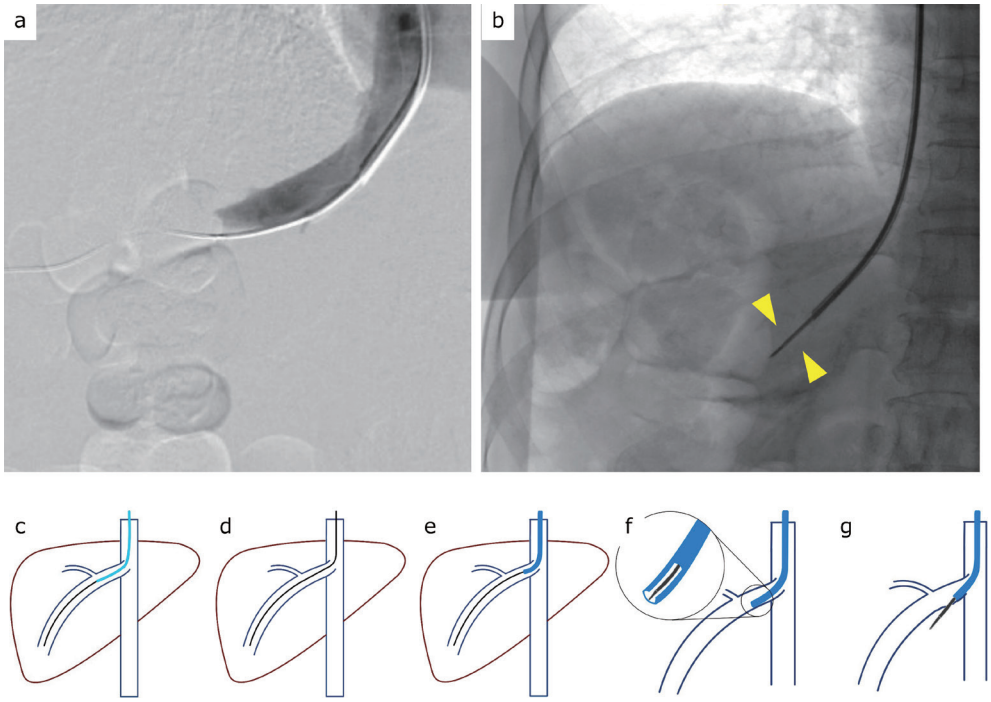

図2．経頸静脈的肝生検中の透視写真（a，b）および模式図（c-g）：エコーガイド下にて18G穿刺針で右内頸静脈を穿刺し，0.035inchガイドワイヤーを静脈内に挿入した。5.0Frナイロンカテーテルをガイドワイヤーを介して挿入し，右肝静脈に選択的に挿入した（c）。その後，ナイロンカテーテルを抜去し（d），リバーアクセスキットを右肝静脈に挿入した（e）。生検部位に隣接する肝静脈壁を軽く押し上げるようにした状態で生検針を発射し，肝組織を採取した（f，g）。

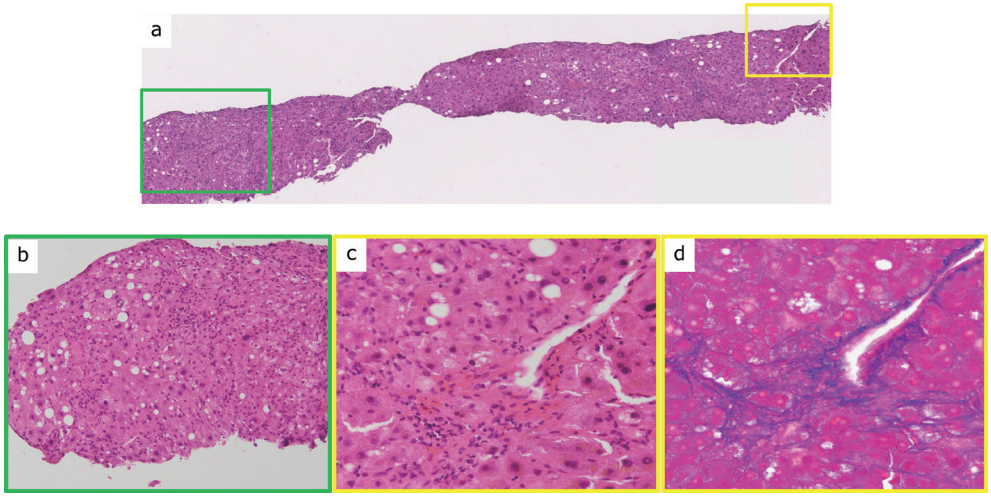

図3．病理組織（肝生検）：a：HE染色（ルーペ像），b：HE染色（緑枠部拡大），c：HE染色（黄枠部拡大），d：Azan染色（黄枠部拡大）
門脈域はリンパ球や好中球の浸潤，バルーニングおよびF2相当の線維化を認めた。Azan染色では内腔狭窄を伴う中心静脈，その周囲の肝細胞の脱落，血管外に漏出した赤血球を認めた。

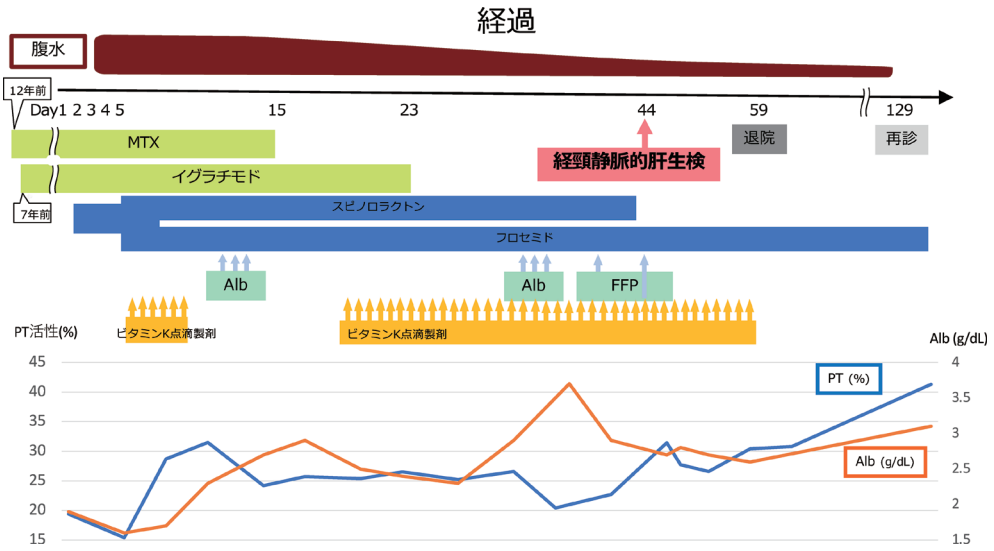

図４．入院後経過

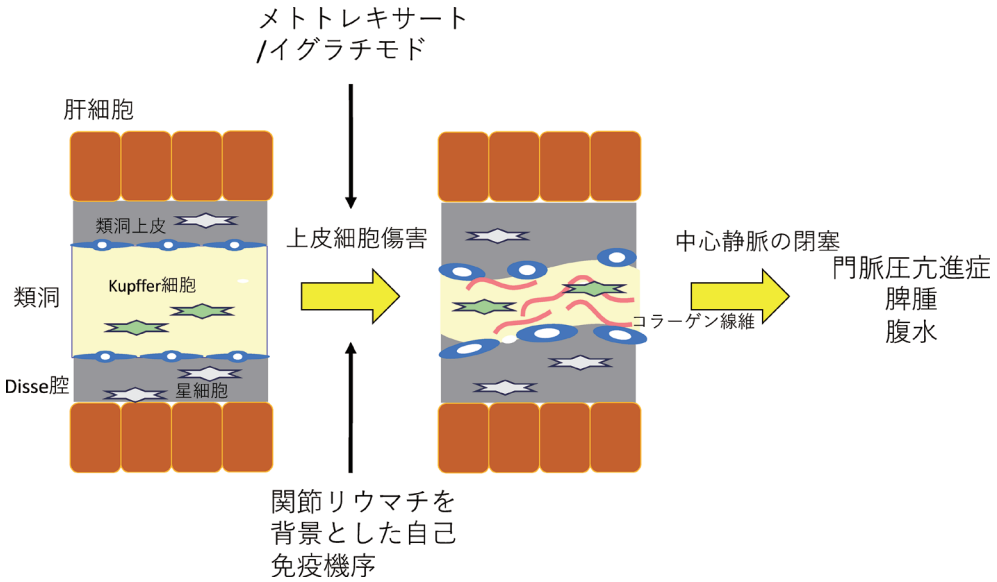

図５．本症例における発症機序の考察：メトトレキサートおよびイグラチモドの投与および関節リウマチを背景とした自己免疫機序より類洞内皮細胞が傷害される。星細胞が活性化することで膠原線維が増生し，類洞閉塞をきたしたものと考察される。

考　　察

肝類洞閉塞症候群は，1954年にジャマイカのハーブティーに含まれるアルカロイドが原因の重篤な肝障害として Bras らによって報告された[2]。臨床症状としては，有痛性の肝腫大，腹水貯留，黄疸が出現する。原因としては，造血幹細胞移植後やオキサリプラチン[1]，ブスルファン，イノツズマブ，ゲムツズマブやオゾガマイシン[3]などの化学療法後，放射線治療後や免疫抑制剤投与後[4]に生じることが知られている。さまざまな原因薬剤が指摘されているが，関節リウマチの治療経過中に類洞閉塞症候群を発症した報告はない。

本症例において類洞閉塞症候群を発症した機序について考察する。類洞閉塞症候群は，種々の原因で類洞にお

ける血管内皮細胞が傷害されることで，中心静脈が破綻，閉塞することによって生じるとされている[5]。本症例での被疑薬の一つであるメトトレキサートは，6-メルカプトプリン[6]やシロリムス[7]と併用した際に類洞閉塞症候群をきたした報告があるが，単独使用での報告は認めなかった。イグラチモドをはじめとしたDMARDsについても類洞閉塞症候群をきたした報告はなかった。関節リウマチと肝障害の関連については，自己免疫性肝炎や原発性胆汁性胆管炎の合併やアミロイドーシス，免疫抑制に伴う感染症，およびメトトレキサートによる脂肪肝炎などの使用薬剤による薬物性肝障害が生じるとされるが[8]，いずれも類洞閉塞症候群との関連は示されていない。本症例では，いずれの因子も単独では類洞閉塞症候群との関連を指摘されておらず，メトトレキサートおよびイグラチモドなどの薬剤，および関節リウマチを背景とした自己免疫機序による慢性炎症の相互作用により類洞内皮傷害をきたしたものと考察される（図５）。

類洞閉塞症候群の診断法として，有痛性の肝腫大，黄疸，体重増加，腹水貯留といった臨床症状を基にした診断基準が提案されている[9,10]。しかし，これらの診断基準は造血幹細胞移植後の症例に対して考案されたものであり，その他の原因で生じたものについては考慮されておらず，本症例のように緩徐な経過をたどる場合には診断基準に合致しなくとも，SOSを疑い肝生検を検討する必要があると考えられる。

結　語

関節リウマチの治療経過中に経頸静脈的肝生検で診断された肝類洞閉塞症候群の一例を経験した。

文　献

1）Fan, C. Q., Crawford, J. M.：Sinusoidal obstruction syn- drome（hepatic veno-occlusive disease）. J Clin Exp Hepatol., **4**：332-346, 2014

2）Bras, G., Jelliffe, D. B., Stuart, K. L.：Veno-occlusive disease of liver with nonportal type of cirrhosis, occurring in Jamaica. Archives of Pathology & Laboratory Medicine., **57**(4)：285-300, 1954 Apr

3）Mohty, M., Malard, F., Abecassis, M., Aerts, E., *et al.*：Revised diagnosis and severity criteria for sinusoidal obstruction syndrome/veno- occlusive disease in adult patients : a new classification from the European Society for Blood and Marrow Transplantation. Bone Marrow Transplant., **51**：906-912, 2016

4）Valla, D. C., Cazals-Hatem, D.：Sinusoidal obstruction syndrome. Clin Res Hepatol Gastroenterol., **40**：378-385, 2016

5）Fan, C. Q., Crawford, J. M.：Sinusoidal obstruction syndrome（hepatic veno-occlusive disease）. J Clin Exp Hepatol., **4**：332-346, 2014

6）McNerney, K. O., Vasquez, J. C., McNamara, J. M.：Sinusoidal Obstruction Syndrome During Maintenance Therapy for Acute Lymphoblastic Leukemia With 6-Mercaptopurine and Methotrexate : A Pediatric Case Report. J Pediatr Hematol Oncol., **39**(8)：e454-e455, 2017 Nov

7）Cutler, C., Stevenson, K., Kim, H. T., Richardson, P., *et al.*：Sirolimus is associated with veno-occlusive disease of the liver after myeloablative allogeneic stem cell transplantation. Blood., **112**(12)：4425-31, 2008 Dec 1

8）Radovanović-Dinić, B., Tešić-Rajković, S., Zivkovic, V., Grgov, S.：Clinical connection between rheumatoid arthritis and liver damage. Rheumatol Int., **38**：715-724, 2018

9）Coppell, J. A., Richardson, P. G., Soiffer, R., Martin, P. L., *et al.*：Hepatic veno-occlusive disease following stem cell trans- plantation : incidence, clinical course, and outcome. Biol Blood Marrow Transplant., **16**：157-168, 2010

10）Jones, R. J., Lee, K. S., Beschorner, W. E., Vogel, V. G., *et al.*：Venoocclu- sive disease of the liver following bone marrow transplantation. Transplantation., **44**：778-783, 1987

A Case Of Hepatic Sinusoidal Obstruction Syndrome During The Treatment Of Rheumatoid Arthritis

Hanaka Yano[1], Asuka Hori[2], Takeshi Mitsuhashi[2], Takanori Kashihara[2], Hironori Tanaka[2], Tetsu Tomonari[2], Yutaka Kawano[2], Koichi Okamoto[2], Yasushi Sato[2], Hiroshi Miyamoto[2], Koichi Tsuneyama[3], Yoshimi Bando[4], and Tetsuji Takayama[2]

[1] *Department of Postgraduate Clinical Training Center, Tokushima University Hospital, Tokushima, Japan*
[2] *Department of Gastroenterology and Oncology, Tokushima University Graduate School of Biomedical Sciences, Tokushima, Japan*
[3] *Department of disease pathology, Tokushima University Graduate School of Biomedical Sciences, Tokushima, Japan*
[4] *Division of Pathology, Tokushima University Hospital, Tokushima, Japan*

SUMMARY

A female patient in her 60s who was diagnosed with rheumatoid arthritis has been treated with methotrexate for 12 years, and iguratimod for 7 years. She was referred to our department because of the liver injury and ascites. In laboratory data, PT-INR was 1. 26 (63. 2%), serum albumin was 1. 9g/dL, M2BPGi was 4. 97COI, indicating liver fibrosis and decreased hepatic synthesis ability. An abdominal ultrasonography (AUS) showed ascites, and liver stiffness value was 12. 7 kPa using shear wave elastography, indicating F4 fibrosis in new Inuyama classification. Histopathological examination of liver biopsy showed A2 chronic active hepatitis and F2-3 fibrosis. In Azan staining, it showed luminal stenosis of central vein. Therefore, she was diagnosed with hepatic sinusoidal obstruction syndrome. We discontinued the administration of methotrexate and iguratimod, and then liver function was gradually improved. Hepatic sinusoidal obstruction syndrome is often associated with hematopoietic stem cell transplantation, chemotherapy drugs such as oxaliplatin, and radiation therapy. In our knowledge, this is the first report of the case with hepatic sinusoidal obstruction syndrome, which occurred during the course of rheumatoid arthritis treatment.

Key words : hepatic sinusoidal obstruction syndrome, rheumatoid arthritis, trans jugular liver biopsy, methotrexate, iguratimod