

症例報告

放射線治療が効果的であった直腸内分泌細胞癌の1例

湯 浅 康 弘¹⁾, 阪 田 章 聖¹⁾, 木 村 秀¹⁾, 沖 津 宏¹⁾, 石 川 正 志¹⁾,
一 森 敏 弘¹⁾, 石 倉 久 嗣¹⁾, 滝 沢 宏 光¹⁾, 城 野 良 三²⁾, 藤 井 義 幸³⁾

¹⁾徳島赤十字病院外科, ²⁾同 放射線科, ³⁾同 病理,

(平成19年1月10日受付)

(平成19年2月14日受理)

症例は54歳の女性で、2002年6月、下血を主訴に当院を受診した。大腸内視鏡検査で直腸に2型腫瘍を認め、生検で小細胞癌と診断した。腹会陰式直腸切断術(D3)を施行した。組織学的にはNSE, synaptophysin 陽性の内分泌細胞癌(a2, n0, M0: stage b)と、粘膜内に高分化型腺癌が混在していた。CPT 11で補助化学療法を施行し経過良好であった。術後15ヵ月で骨盤腔に、19ヵ月で腓周囲リンパ節、21ヵ月で左鎖骨上リンパ節再発をきたした。各転移再発巣に対し放射線治療、VP 16/CDDPによる化学療法を施行した。放射線治療ではPRが得られ、以後増大傾向は認めなかった。術後31ヵ月で多発肝転移のため永眠した。病理解剖で放射線照射部位は著明な繊維化を認めた。直腸内分泌細胞癌は予後不良の疾患で治療法は確立されていない。放射線治療が効果的であった症例を経験したので報告する。

直腸内分泌細胞癌はまれな疾患で、早期に血行性、リンパ行性転移を来し、極めて悪性度の高い腫瘍であるとされている¹⁾。治療法に関し放射線治療や化学療法は重要な位置を占めているが、その効果についての十分な報告例は少ない。今回われわれは放射線治療が効果的であった1例を経験したので、若干の文献的考察を加えて報告する。

症例

患者: 54歳, 女性

主訴: 下血

既往歴, 家族歴: 特記事項なし

現病歴: 2002年6月, 上記主訴のため当院を紹介受診した。直腸指診で直腸に硬い腫瘍を触知し, 精査加療目的で入院した。

入院時現症: 身長154cm, 体重55kg。貧血, 黄疸なく,

腹部は平坦軟であった。直腸指診で可動性に乏しい全周性腫瘍を触知した。

入院時検査所見: 血液一般検査, および生化学検査に異常はなかった。腫瘍マーカーはCEA, CA19 9, AFPともに基準値範囲内であった。

大腸内視鏡検査: 肛門縁より2cmの直腸に全周性の2型腫瘍を認めた(Fig.1)。口側への内視鏡の挿入は不可能であった。生検組織にて小細胞癌と診断された。

骨盤部CT: 直腸Rbに全周性腫瘍を認め, 1群リンパ節の腫大を認めた。

手術所見: 2002年6月に手術を施行。腹会陰式直腸切断術(D3)を行った。

切除標本: 6×5cm大で4/5周性の5型腫瘍を認めた(Fig.2)。

病理組織学的所見: 高分化型の腺癌と異型度の非常に高い, 大小不同の核を有する癌腫が混在していた(Fig.3a)。前者は高分化型腺癌(m, n0, M0, stage a), 後者は

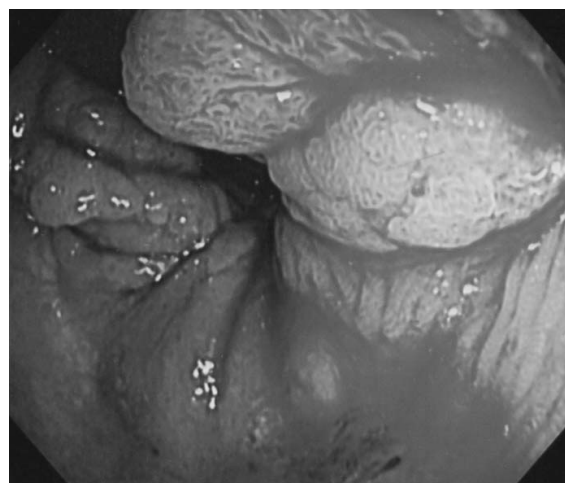

Fig. 1 : Endoscopic study showed the rectal tumor.



Fig. 2 : Resected specimen of the rectum showed a type 5 tumor.

synaptophysin染色，NSE染色陽性で，chromogranin染色は陰性の内分泌細胞癌（a 2，ly 2，v 1，n 0，M 0 : stage b），根治度 B と診断した（Fig. 3 b，c）。

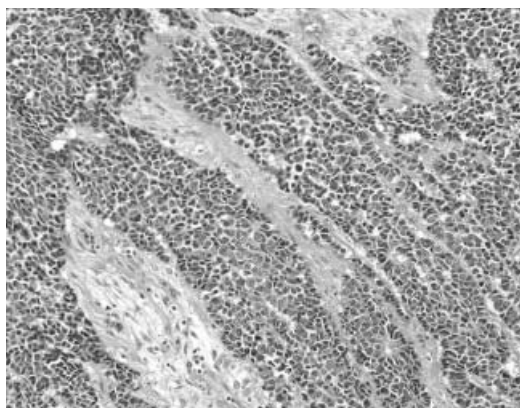


Fig. 3 a

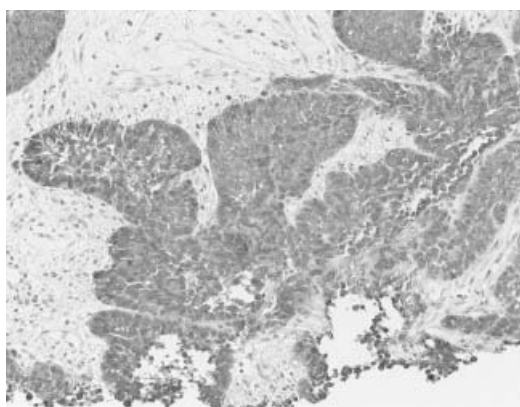


Fig. 3 b

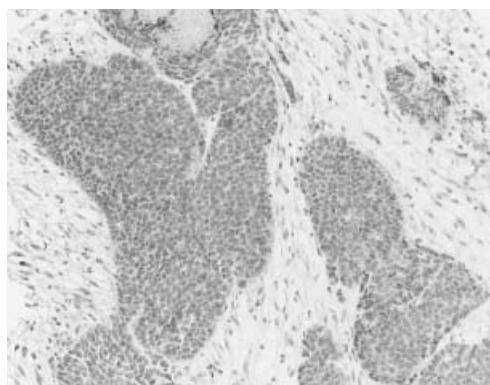


Fig. 3 c

Fig. 3 : Primary tumor of the rectum (a : H.E. x 100, b : synaptophysin x 200, c : NSE x 200)

経過

術後経過は良好で，術後25病日より補助療法（CPT 11を80mg/週を3週間投与）を行い，14ヵ月間再発徴候なく経過した。

再発後の経過

術後15ヵ月で骨盤腔に局所再発を認め（Fig. 4 a），同部位に放射線治療を施行，計40Gy/20分割/4週照射しPR（90%縮小）が得られた（Fig. 4 b）。19ヵ月で臍背側リンパ節再発による閉塞性黄疸を来したため，PTBDに続き総胆管にステントを留置した。ここでも40Gy/20分割/4週の照射を行いPR（90%縮小）が得られた。21ヵ月後には左鎖骨上リンパ節に8 cm大の転移をきたしたため（Fig. 5 a），肺小細胞癌に準じVP 16 100mg（day 1 3），CDDP100mg（day 1）投与を行った。著明な縮小効果が得られたが，約1ヵ月で腫瘍径は治療前にまで増大した。その後頸部にも30Gy/15分割/3週の照射を行い，著明な縮小効果（90%縮小）が得られた。しかし急速な腫瘍崩壊に伴う高尿酸血症（血清尿酸値21mg/dl）と，急性腎不全を来したため，緊急透析を計4回要した。術後31ヵ月で多発肝転移のため永眠したが，放射線照射部位の腫瘍は増大しなかった（Fig. 5 b）。病理解剖では多発肝転移，両側腎，副腎転移，鼠径部リンパ節転移，肺転移，縦隔リンパ節転移と全身諸臓器に転移再発を来していた。頸部放射線照射部の病理組織では，腫瘍は壊死，繊維化が強く組織学的にはGrade 2の治療効果が得られていた（Fig. 6）。

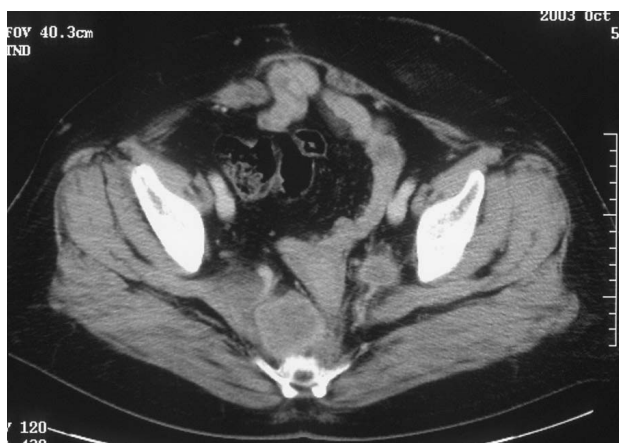

Fig. 4 a

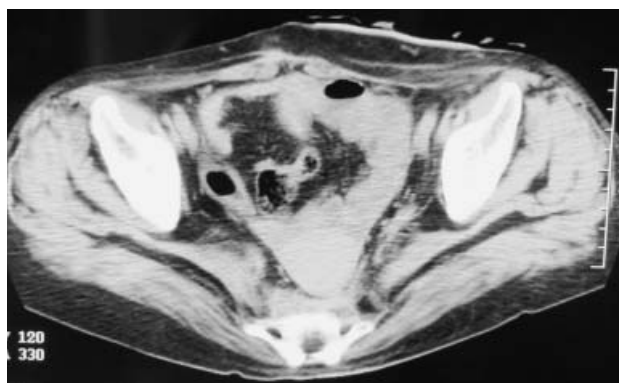


Fig. 4 b

Fig. 4: recurrence in the pelvic cavity (a) The lesion treated with radiotherapy were controlled until she died of cancer (b)

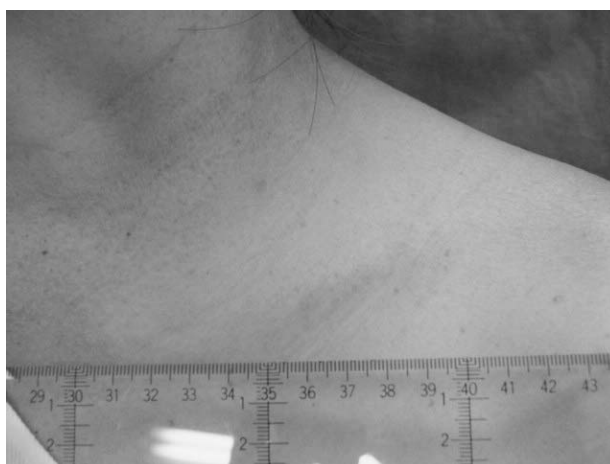


Fig. 5 b

Fig. 5 (a : Cervical metastasis was seen before radiation. b : The tumor was drastically reduced after radiation.)

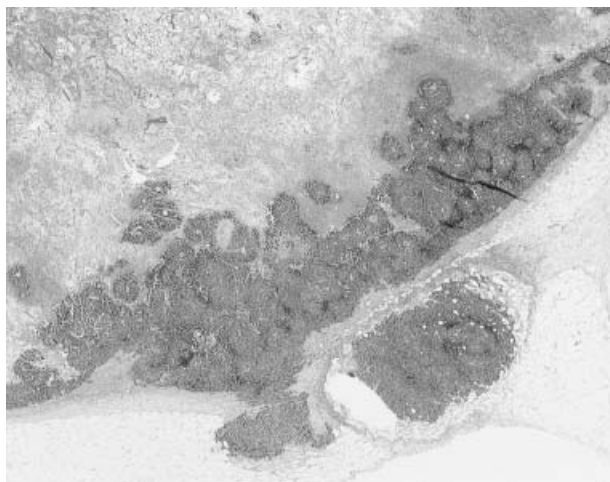


Fig. 6: cervical lymphnode, which was resected by morbid anatomy.

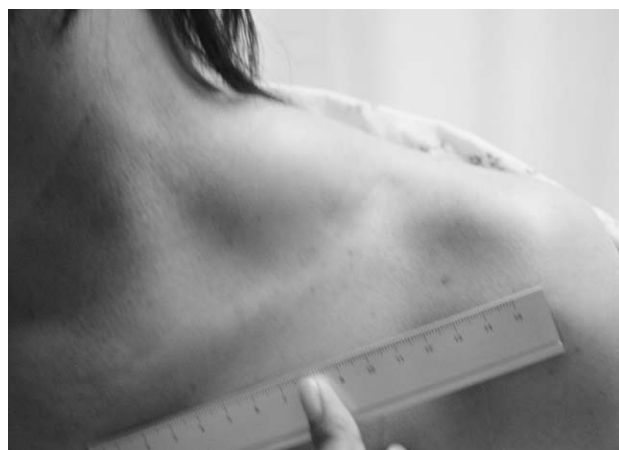

Fig. 5 a

考 察

消化管の内分泌細胞腫瘍は発育が緩徐で比較的予後が良好な古典的カルチノイドと、早期より血行性、リンパ行性転移をきたし、生物学的悪性度の極めて高い内分泌細胞癌に大別される²⁾。その発生頻度は原発性大腸癌の0.2~1.0%と比較的まれな疾患である^{3,4)}。

内分泌細胞癌の診断は病理組織によって行われ、その特徴は腫瘍細胞のN/C比が高く核分裂像が多いこと、脈管侵襲が多いこと、腫瘍細胞巣がシート状、ロゼット様に認められることが多いことなどである²⁾。HE染色では低分化腺癌あるいは未分化癌と類似した組織像を呈するので、低分化腺癌や未分化癌と診断された場合はchro-

mograninなどの免疫染色を追加したり電子顕微鏡で内分泌顆粒の有無を検索する必要がある⁵⁾。本症例ではHE染色で内分泌細胞癌が疑われ、chromogranin染色は陰性であったが、synaptophysin染色、NSE染色陽性であったため、内分泌細胞癌と診断した。

内分泌細胞癌の組織発生について岩淵ら⁶⁾は先行した一般組織型腺癌から発生、先行したカルチノイドから発生、非腫瘍性多分化能幹細胞から発生、非腫瘍幼若内分泌細胞から発生の経路が考えられるが最も多いと報告している。病巣構築や遺伝子の解析から、消化管内分泌細胞癌は先行した粘膜内高・中分化型管状腺癌の癌腺管深部に腺癌細胞の分化により出現する増殖能の高い腫瘍性内分泌細胞クローンの塊状増殖により、腺内分泌細胞を経て形成される場合が主経路であると考えられている⁷⁾。自験例も高分化型の腺癌が混在しこの経路による発生の可能性が考えられた。

治療に関し内分泌細胞癌は発見時にはすでに転移している症例が多く、杉浦ら⁸⁾によると初診時に34例中17例が肝転移、30例中26例にリンパ節転移を認め、予後不良であったとされている。例えば根治術が可能であった症例でも術後早期に転移巣の出現を認めた例や⁹⁾、ポリープ内に存在した3mmの病変であってもすでにリンパ節転移、肝転移を認めた報告例もある¹⁰⁾。このため切除が基本と考えられるが何らかの集学的治療が必要と考えられている。肺小細胞癌に準じた多剤を併用した化学療法が奏功したとする報告や^{11,12)}、多剤併用による集学的治療が奏功したという報告¹³⁾が散見されるものの、有効な治療法がないのが現状である。

本症例ではstage b、手術根治度Bと進行癌であったが術後補助化学療法にCPT 11を使用し、15ヵ月間再発徴候なく経過した。骨盤腔、臍周囲のリンパ節再発に対し、各40Gyの放射線治療を行い、90%縮小と著明な縮小効果が得られた。頸部リンパ節再発に対しては局所治療ではなく全身化学療法を選択した。レジメンは肺小細胞癌に準じVP 16/CDDP療法を行い、縮小効果が得られるものの、約1ヵ月間で腫瘍径は増大した。ここでも頸部転移巣に対し30Gyの照射を行い著明な縮小効果が得られ、急速な腫瘍崩壊による急性腎不全を来し、血液透析を必要とするほどであった。また、各放射線照射野は術後31ヵ月多発肝転移で腫瘍死するまで増大傾向はなく、病理解剖組織所見においても壊死性変化、繊維化が著明であった。このことから本症例において、放射線治療が非常に効果的であったことが示され、今後内分泌細胞癌の

治療法を検討するうえでも意義深いものと考えた。腫瘍発見時には外科切除が第1選択とされているのが現状であるが、術前診断が可能であれば、放射線治療も十分第1選択となりうるものと考えた。

文 献

- 1) 岩淵三哉, 渡辺英伸, 野田 裕, 味岡洋一 他: 腸カルチノイドの病理. 胃と腸 24: 869-882, 1989
- 2) 大塚正彦, 加藤 洋: 大腸の低・未分化癌の臨床病理学的検討: 分類および内分泌細胞癌との関連について. 日消外会誌 25: 1248-1256, 1992
- 3) 大塚正彦, 加藤 洋, 吉田正一, 柳沢昭夫 他: 極めて予後不良な肛門内分泌細胞癌 (endocrine cell carcinoma) の1例. 病理と臨 8: 963-968, 1990
- 4) 樋口哲郎, 山口孝太郎, 中島日出夫: 回盲部内分泌細胞癌の1例. 日消病会誌 90: 1061, 1993
- 5) 岩淵三哉, 渡辺英伸, 石原法子, 野田 裕 他: 消化管のカルチノイドの病理 - その特徴と組織発生 -. 臨消内科 5: 1669-1681, 1990
- 6) 田原栄一: 消化管の内分泌腫瘍. 飯島宗一編. 現代病理学大系. 内分泌系. 第17巻B. 中山書店, 東京, 1991, pp 407-447
- 7) 杉浦 博, 高橋 弘, 下沢英二, 村上慶洋 他: 直腸の内分泌細胞癌, 高分化型線癌の重複例の1例. 日臨外会誌 63: 1040-1044, 2002
- 8) 山下健太郎, 有村桂昭, 遠藤高夫, 今井浩三 他: 直腸内分泌細胞癌の1例. 胃と腸 34: 1464-1466, 1999
- 9) Vilor, M., Tsutsumi, Y., Osamura, R. Y., Tokunaga, N., et al.: Small cell undifferentiated carcinoma of the colon. Am. J. Surg. Pathol. 7: 643-651, 1983
- 10) Nakamura, H., Moriya, Y., Shinkai, T.: Small cell carcinoma of the rectum. Pathol. Int. 45: 605-609, 1995
- 11) Staren, E. D., Gould, V. E., Warren, W. H., Wool, N. L., et al.: Neuroendocrine carcinoma of the colon and rectum: a clinicopathologic evaluation. Surgery 104: 1080-1089, 1988
- 12) 佐藤裕二, 藤澤純爾, 佐治 裕, 三沢一仁 他: Etoposide, Cis-platinun と放射線療法が有効であった直腸 Small cell undifferentiated carcinoma の1例. 癌と化療 19: 2245-2249, 1992

A case of endocrine cell carcinoma of the rectum, which the radiation treatment was effective for

*Yasuhiro Yuasa¹⁾, Akihiro Sakata¹⁾, Suguru Kimura¹⁾, Hiroshi Okitsu¹⁾, Masashi Ishikawa¹⁾,
Toshihiro Ichimori¹⁾, Hisashi Ishikura¹⁾, Hiromitsu Takizawa¹⁾, Ryozo Shirono²⁾, and Yoshiyuki Fujii³⁾*

¹⁾Department of Surgery, ²⁾Department of Radiology, and ³⁾Department of Pathology, Tokushima Red Cross Hospital, Tokushima, Japan

SUMMARY

A 54-year-old woman was seen at the hospital because of anal bleeding.

Colonoscopy examination showed a type 2 tumor in the lower rectum and the histological diagnosis from the biopsy specimen was undifferentiated adenocarcinoma. Abdomino-perineal amputation of the rectum were performed. The resected specimen was positive for synaptophysin stain immunohistochemically and we diagnosed it as an endocrine cell carcinoma. We underwent adjuvant chemotherapy by bolus CPT-11, and the post operative course was uneventful. Intra-pelvic recurrence was observed 15 months after operation, and further 4 months later, metastasis developed around the pancreas. And we noticed the tumor in supraclavicular region 21 months after operation. The tumor was sensitive to chemotherapy, but continued to progress. So we underwent radiotherapy for each lesion. The lesion treated with radiotherapy were controlled until she died of cancer, 31 months after the operation. As a result of autopsy, an excellent effect of radiotherapy was confirmed.

Key words : endocrine cell carcinoma, rectal cancer, radiation