

## 症例報告

### 尿膜管遺残による膵炎に膵腸管遺残と思われる索状物が併存した1手術例

宇都宮 俊 介<sup>1)</sup>, 大 畑 誠 二<sup>1)</sup>, 菅 野 幹 雄<sup>1)</sup>, 宮 崎 純 一<sup>2)</sup>

<sup>1)</sup>四万十市民病院外科, <sup>2)</sup>幡多けんみん病院臨床検査科

(平成18年3月22日受付)

(平成18年3月28日受理)

症例は20歳の男性。臍部の疼痛, および湿潤を主訴として受診した。臍部に発赤, 排膿を認め, 膵炎と診断し抗生剤を投与した。一週間後, 臍部に炎症性の肉芽を形成し腹部CT検査で臍下に腹膜に達する腫瘤影を認めた。瘻孔造影, およびその後のCT検査で同部に一致して二股に分かれた膿瘍腔を確認, 尿膜管遺残による膵炎と診断した。炎症が消退した後に臍下部弧状切開によって膿瘍, 索状物切除および膵形成術を施行した。膿瘍から尾側にのびる2本の索状物を認め, 組織学的には両索状物ともに縦走する平滑筋より構成されており尿膜管および膵腸管の遺残と思われた。尿膜管や膵腸管の遺残はまれな疾患であるが, 膵炎が保存的に治癒しない場合は尿膜管や膵腸管の遺残を念頭において治療する必要があると思われた。

#### はじめに

尿膜管遺残, 膵腸管遺残はまれな疾患で検索しえた範囲では両者の合併例の報告はない。今回われわれは尿膜管遺残による膵炎に膵腸管遺残と思われた索状物を合併した症例を経験し臍下部弧状切開による索状物切除, 膵形成術で良好な結果を得たので報告した。

#### 症 例

患者: 20歳, 男性。

主訴: 臍部の疼痛, 湿潤。

家族歴: 特記すべきことなし。

既往歴: 特記すべきことなし。

現病歴: 2005年12月下旬, 誘因なく臍部に疼痛を自覚し滲出液の流出を認めたため当科を受診した。

初診時現症: 臍部に発赤, 腫脹と排膿があり, 下腹部にかけ圧痛を認めた。

検査所見: 白血球10360/ $\mu$ l, CRP4.49mg/dlと炎症反応の上昇を認めた。尿検査は異常なく, 膿の細菌培養では一般細菌は認めなかった。

腹部単純CT所見(図1): 臍部に腹膜に達する2×2×4cmの腫瘤影を認め, その周囲脂肪組織は炎症性変化により軽度の高吸収域となっていた。

ろう孔造影所見(図2): 臍部の肉芽に瘻孔を認め60%ウログラフィンで造影した。尾側にむかう径3cmの膿瘍腔を認めたが, 膀胱, 腸管へは交通していなかった。

ろう孔造影後の腹部CT所見(図3): 膿瘍に一致して造影剤の貯留を認め, 尾側で二股に分岐していた。

臨床経過: 臨床症状から尿膜管遺残による尿膜管膿瘍

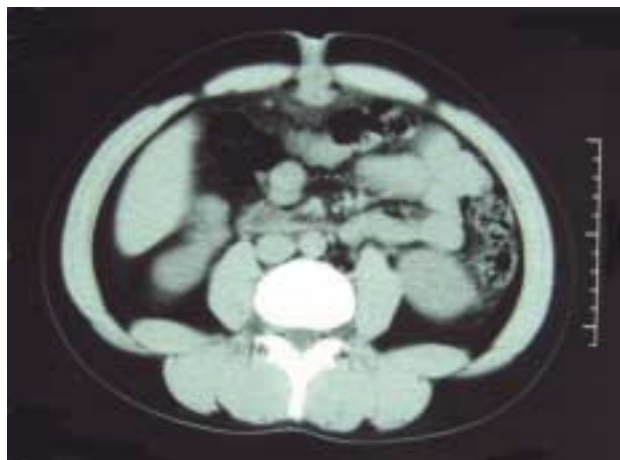


図1. 腹部単純CT像  
臍部に2×2×4cmの腫瘤影を認め, 周囲は炎症性変化により軽度の高吸収を示した。

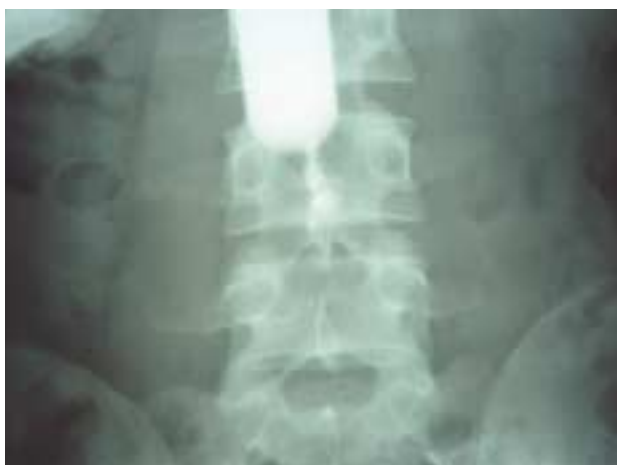

図2．瘻孔造影像

尾側にむかう3 cm × 3 cmの膿瘍腔を認めたが、膀胱、腸管への瘻孔ははっきりしなかった。

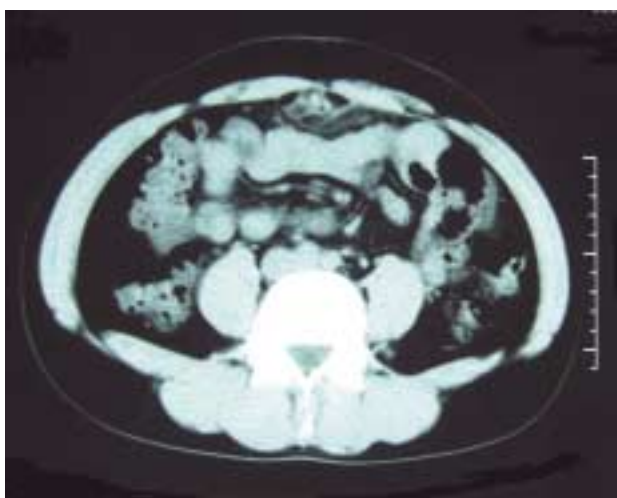
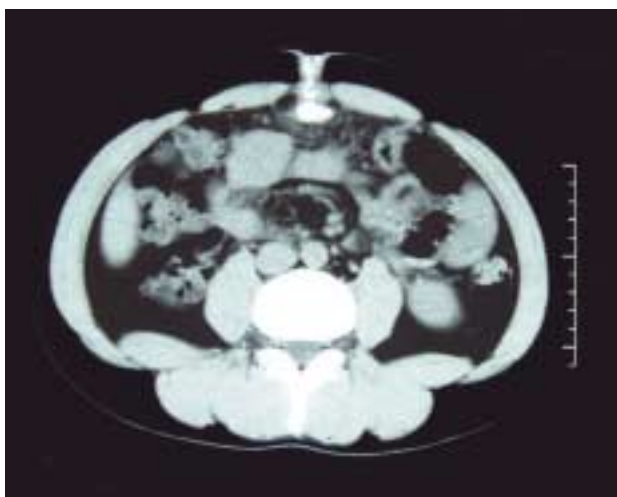


図3．瘻孔造影後の腹部CT像

膿瘍腔に造影剤の貯留を認めた(上)。その尾側では膿瘍に続いて2本の瘻孔を認めた(下)。

に起因する膵炎を疑い、外来通院で抗生剤を投与した。一週間後には症状は改善したが膵部に炎症性の肉芽を形成し、その時点で腹部CT検査、瘻孔造影を施行した。その結果、尿膜管膵瘻の二次感染による膵炎と診断した。炎症が消退するのを待ち、初診から20日後に手術を施行した。

手術所見(図4): 全身麻酔下に仰臥位として膵から1 cm尾側に長さ3 cmの弧状切開をおいた。膵部を全周にわたって周囲から剥離しテーピングした後、瘻孔を含む炎症部分を鋭的に筋膜から切離した。その直下で索状物を剥離し離断して牽引しながら尾側へ追求した。索状物はCT所見と同様に2本に分岐していた。左側は膀胱頂部に連絡しており膀胱に接して結紮切離し、右側は肥厚

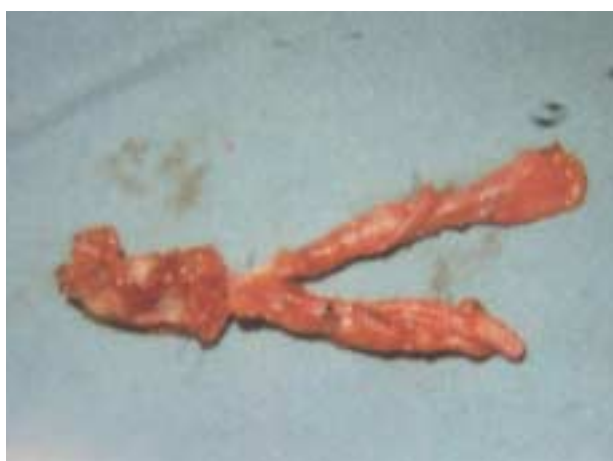
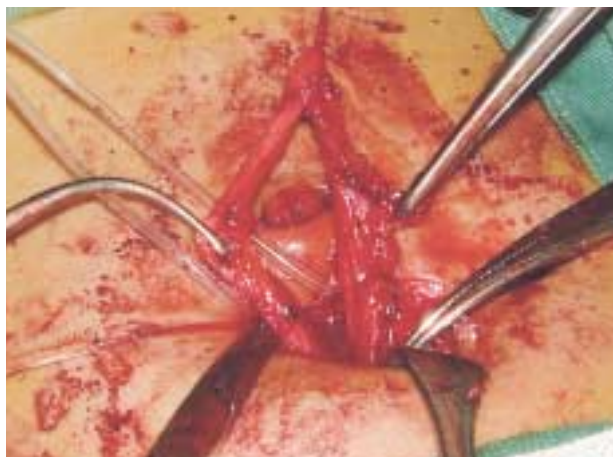
図4．手術所見

膿瘍につづく索状物は2本に分岐しており、それぞれ膀胱頂部、腹膜に移行している部分まで切除した(上)。両索状物ともに管状であったが、断端に内腔は認めなかった(下)。

した腹膜に連続しており腹膜への移行部で結紮切離した。索状物の断端はどちらも管状になっていたが内腔はほとんどなくゾンデは通過しなかった。臍底部は肉芽、瘻孔とともにくり抜き辺縁皮下組織を吸収糸で縫合し筋膜上に固定して臍を形成した。

病理組織所見(図5): 両索状物ともに上皮成分はなかったが縦走する平滑筋構造を認めた。平滑筋は尿管、臍腸管構成組織の中に含まれており<sup>1)</sup>,尿管遺残,臍腸管遺残として矛盾しないと考えられた。

術後経過: 術後一週間で抜糸し退院した。術後二週間の臍の形状は十分保たれ美容的にも満足しえた(図6)。

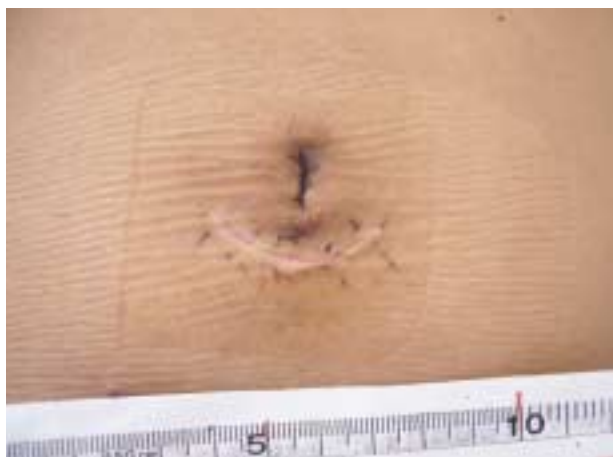

図6. 術後創部写真  
抜糸後1週間、臍形成術を施行した臍の形状は保たれており美容的にも満足し得た。

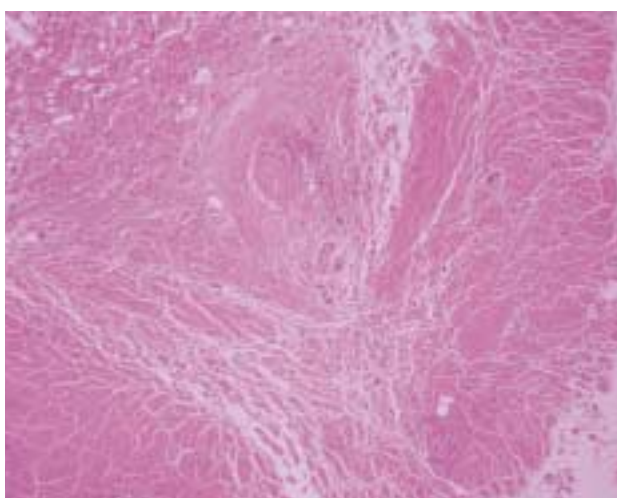
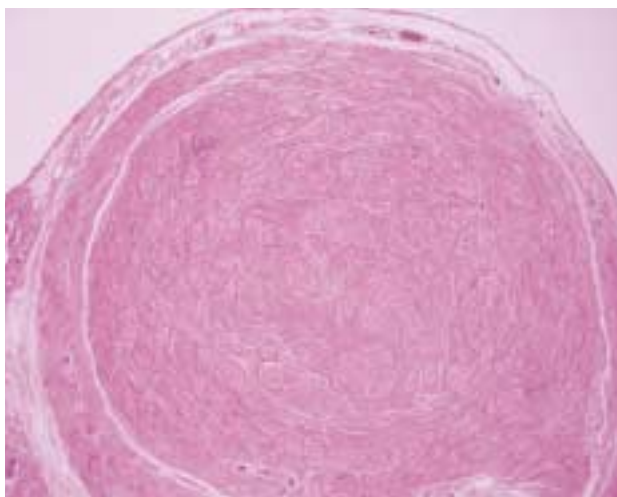


図5. 病理組織所見(HE染色×4)  
両索状物(上尿管,下臍腸管)ともに空隙や上皮成分はなく周囲を縦走する平滑筋群を認めた。

### 考 察

尿管は膀胱頂部に達する管状の構造を持つ索状物であり胎生期に臍,膀胱間に存在した尿嚢が結合織の正中臍索に退縮する過程が障害され発生する<sup>1-3)</sup>。尿管遺残はBlichert-Toft<sup>4)</sup>によると5種類に分類され(図7),本症例は瘻孔が膀胱側とは連絡しておらず臍側にのみ開口しているBの尿管臍瘻と思われた。Blichert-Toft<sup>4)</sup>は1971年に小児ではAの臍尿管が315例中150例,47.6%ともっとも多いと報告しているが,宇山ら<sup>5)</sup>は,経験し

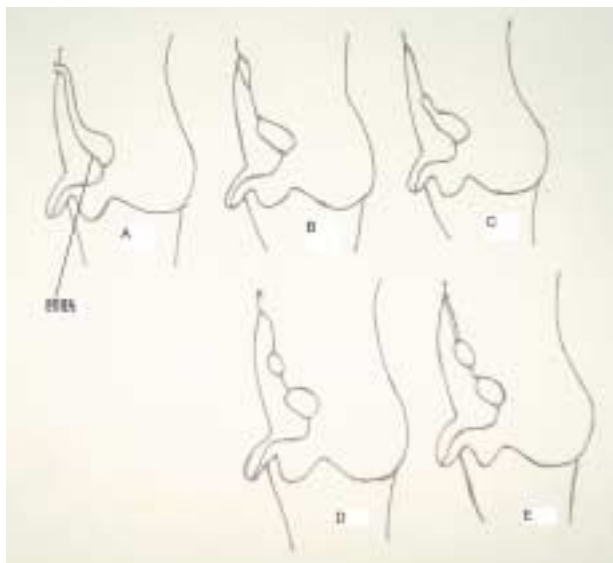


図7. 尿管発生異常の分類(Blichert-Toft, 1971を一部改変)  
A: 臍尿管(patent urachus), B: 尿管臍瘻, C: 膀胱憩室(urachal diverticulum), D: 尿管嚢腫(urachal cyst), E: alternating sinus



た成人症例5例すべてが尿膜管臍瘻であったと報告しており臍尿管が成人まで無症状であることは考えられず成人発症例では尿膜管臍瘻が多いと思われた。臍尿管は胎生期に卵黄膜と中腸の間にある管状組織で自然閉鎖する過程が障害されると臍尿管遺残となる<sup>6)</sup>。Fox<sup>7)</sup>によると6種類に分類されており(図8)自験例は尿膜管臍瘻にFの臍尿管閉塞が合併したものとされた。Moses<sup>8)</sup>の報告によると臍尿管遺残のなかではメッケル憩室が82%を占めもっとも多い。自験例では開腹せずに膿瘍腔、索状物を切除しえたので腹腔内は検索してない。本人、家族にはメッケル憩室の可能性を十分説明したうえで経過観察している。

日常経験する臍部の炎症が単なる臍炎ではなく尿膜管遺残が原因となっていることは少なくない。一方臍尿管遺残による疾患はメッケル憩室やその索状物によるイレウスしか経験しておらず、成人の臍尿管遺残による臍炎は非常にまれと思われる。腹部CTでは膿瘍腔から二股に分かれた索状物を認めていたが、瘻孔造影でははっきり

りせず、術中に膿瘍、索状物を周囲から剥離していく際に2本の管状の索状物を確認し、その後の組織診で縦走する平滑筋群を認めた。岩朝ら<sup>9)</sup>によると尿膜管遺残の切除標本では上皮成分が脱落している例が多く平滑筋構造しか確認できないことが多いとの報告もあり、尿膜管と臍尿管の遺残であると診断した。尿膜管遺残による臍炎は保存的に軽快するが再燃を繰り返すことがほとんどであり、尿膜管遺残からの悪性腫瘍の発生も報告されているので<sup>10-12)</sup>臍炎を合併した尿膜管の遺残は切除、摘出すべきであると考え。手術は抗生剤投与などの保存的治療で急性炎症が消滅した時期に施行するのが適切である。臍下に長さ3cmの弧状切開をおき腹膜外に瘻孔、膿瘍、2本の索状物を摘出したが切開創の延長、追加などは必要とせず膀胱頂部まで追求できた。索状物には肉眼的に炎症を認めずどちらが膿瘍の原因となったかははっきりしなかった。尿膜管臍瘻による臍炎は比較的まれな疾患であるが本症を念頭において診察すればCT検査や超音波検査、瘻孔造影で容易に診断できる。われわれが検索しえた範囲では臍炎に尿膜管遺残と臍尿管遺残が併存した症例や尿膜管遺残による臍炎で2本の索状物を認めた症例は報告されていない。尿膜管遺残による臍炎の手術に際しては臍尿管の遺残も念頭におき索状物を剥離し切除する必要があり、臍下部弧状切開による索状物切除、臍形成術は簡便で有用な術式であると思われた。

## 結 語

尿膜管遺残による臍炎に臍尿管遺残と思われる索状物を合併した症例を経験したので報告した。

## 文 献

- 1) 鬼束惇哉：臍．現代外科学大系(木本誠二 編)，第34巻，中山書店，東京，1971，pp111-119
- 2) 辻一郎：尿膜管の先天性異常．日本泌尿器科全書(加藤篤二 編)，第5巻，金原出版，東京，1960，pp 23-34
- 3) Begg, R. C.: The urachus and umbilical fistulae. Surg. Gynec. & Obst., 45: 165, 1927
- 4) Blichert, Toft, M., Nielsen, O.V.: Diseases of the urachus simulating intraabdominal disorders. Am. J. Roentgenol., 136: 417-418, 1981
- 5) 宇山亮，吉澤康男，笹屋昌示，根本洋 他：尿膜管

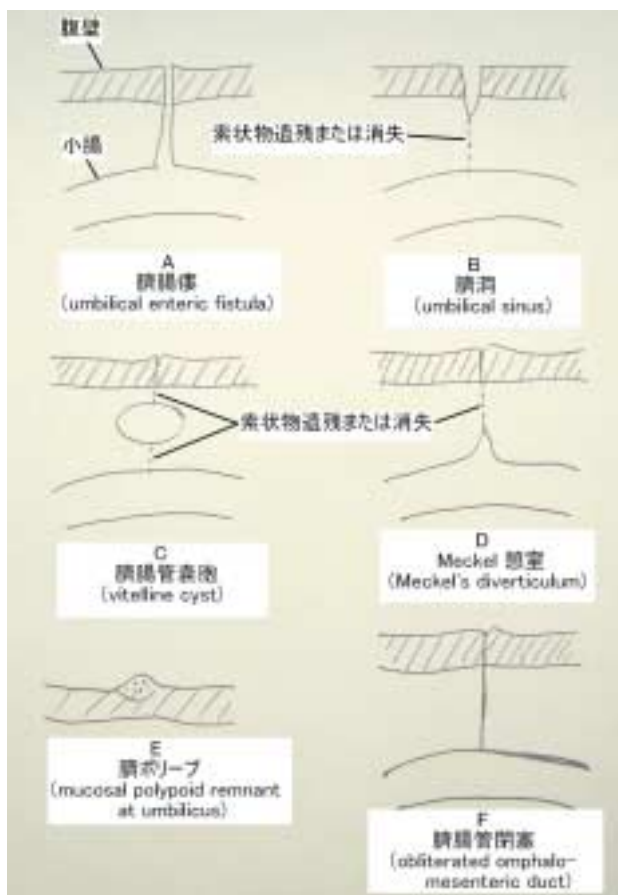


図8．臍腸管遺残分類(Fox PF, 1951を一部改変)

- 遺残症に対して臍形成術を付加し腹腔鏡補助下に切除した5例．日臨外誌，65：1371-1375，2004
- 6) 大畠雅之，西島栄治，高見澤滋，堀内淳 他：臍病変を伴った臍腸管．尿膜管遺残症例の検討．日小外会誌，39：168-173，2003
- 7) Fox, P. F.: Uncommon umbilical anomalies in children. Surg. Gynecol. Obstet., 92：91-100，1951
- 8) Moses, W. R.: Meckel's diverticulum: A report of 2 unusual cases. N. Engl. J. Med., 237：118-122，1947
- 9) 岩朝明，北村宗生，清家駈矩彦：尿膜管臍瘻の1例．臨外，30：613-619，1975
- 10) 持田淳一，濱田隆生，森田恒太郎：尿膜管嚢胞に発生した腺癌の1例．泌外，13：201-204，2000
- 11) 飯塚典男，小野寺昭一，近藤直弥：尿膜管腫瘍9例の治療経験．泌紀，37：17-20，1991
- 12) 轟木秀一，藍澤喜久雄，宮下薫，奥村直樹 他：根治切除後に骨転移をきたした尿膜管癌の1例．日臨外会誌，65：1376-1380，2004

## *A case of omphalitis due to urachal remnant with vitelline duct remnants*

*Shunsuke Utsunomiya<sup>1)</sup>, Seiji Oohata<sup>1)</sup>, Mikio Sugano<sup>1)</sup>, and Junichi Miyazaki<sup>2)</sup>*

<sup>1)</sup>Department of Surgery, The Simanto Municipal Hospital, Kochi, Japan; and <sup>2)</sup>Department of Histology, Kochi Prefectural Hatakenmin Hospital, Kochi, Japan

### SUMMARY

A 20-year-old man was admitted to the hospital because of pain of the umbilicus. He was treated conservatively due to infection of the umbilicus. One week later abdominal CT scans and fistulography showed a tumor and an abscess. He underwent an operation with a diagnosis of omphalitis due to urachal remnant. Total resection of urachal remnant and plasty of the umbilicus on umbilical incision. During surgery, two bands were present between the abscess and the bladder. Postoperative pathology revealed that the both bands were made of smooth muscle tissue, and was diagnosed as vitelline duct and urachal remnant. When we encounter omphalitis, vitelline duct and urachal remnant should be considered.

Key words : omphalitis, urachal remnant, vitelline duct, umbilical incision